

ΗΠΑΤΙΚΕΣ ΔΟΚΙΜΑΣΙΕΣ

- ΔΕΙΚΤΕΣ ΗΠΑΤΟΚΥΤΤΑΡΙΚΗΣ ΝΕΚΡΩΣΗΣ SGOT, **SGPT**
- ΔΕΙΚΤΕΣ ΧΟΛΟΣΤΑΣΗΣ ALP, γ GT, ΧΟΛΗΣΤΕΡΟΛΗ
- ΔΕΙΚΤΕΣ ΗΠΑΤΟΚΥΤΤΑΡΙΚΗΣ ΑΝΕΠΑΡΚΕΙΑΣ ΧΡΟΝΟΣ ΠΡΟΘΡΟΜΒΙΝΗΣ, ΟΥΡΙΑ, ΑΛΒΟΥΜΙΝΗ

LIVER FUNCTION TESTS

- SGPT
- SGOT
- ALKALINE PHOSPHATASE
- BILIRUBIN

ALT (SGPT) and AST (SGOT)

- Enzymes, found in Hepatocytes
- Released when liver cells damaged
- SGPT (ALT) is specific for liver injury
- AST (SGOT) is also found in skeletal and cardiac muscle

Transaminitis: < 5 x normal

- SGPT predominant
 - Chronic Hep B / C
 - Acute A-E, EBV, CMV
 - Steatosis / Steatohep
 - Hemochromatosis
 - Medications / Toxins
 - Autoimmune Hepatitis
 - Alpha-1-antitrypsin
 - Wilson's Disease
 - Celiac Disease
- SGOT predominant
 - Alcohol-related liver dz
 - Steatosis/ Steatohep
 - Cirrhosis
- Non-hepatic source
 - Hemolysis
 - Myopathy
 - Thyroid disease
 - Strenuous exercise

Severe SGOT & SGPT Elev: >15x

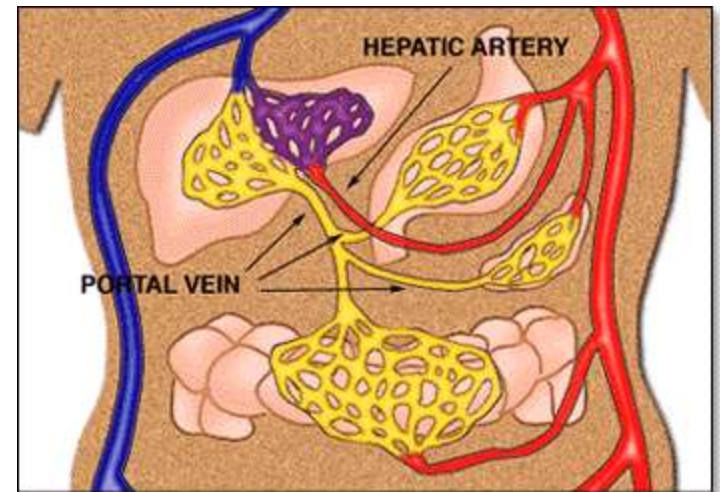
- Acute Viral Hepatitis
 - does not predict outcome
 - Bili > 20 poor prognosis
- Ischemic Hepatitis
 - hypotension
 - sepsis
 - hemorrhage
 - MI
- Autoimmune Hepatitis
- Wilson's Disease
- Acute bile duct obstr
- Hepatic Artery ligation
- Budd-Chiari Syndrome
- Medications / Toxins
 - acetaminophen
 - CCl₄

ALKALINE PHOSPHATASE

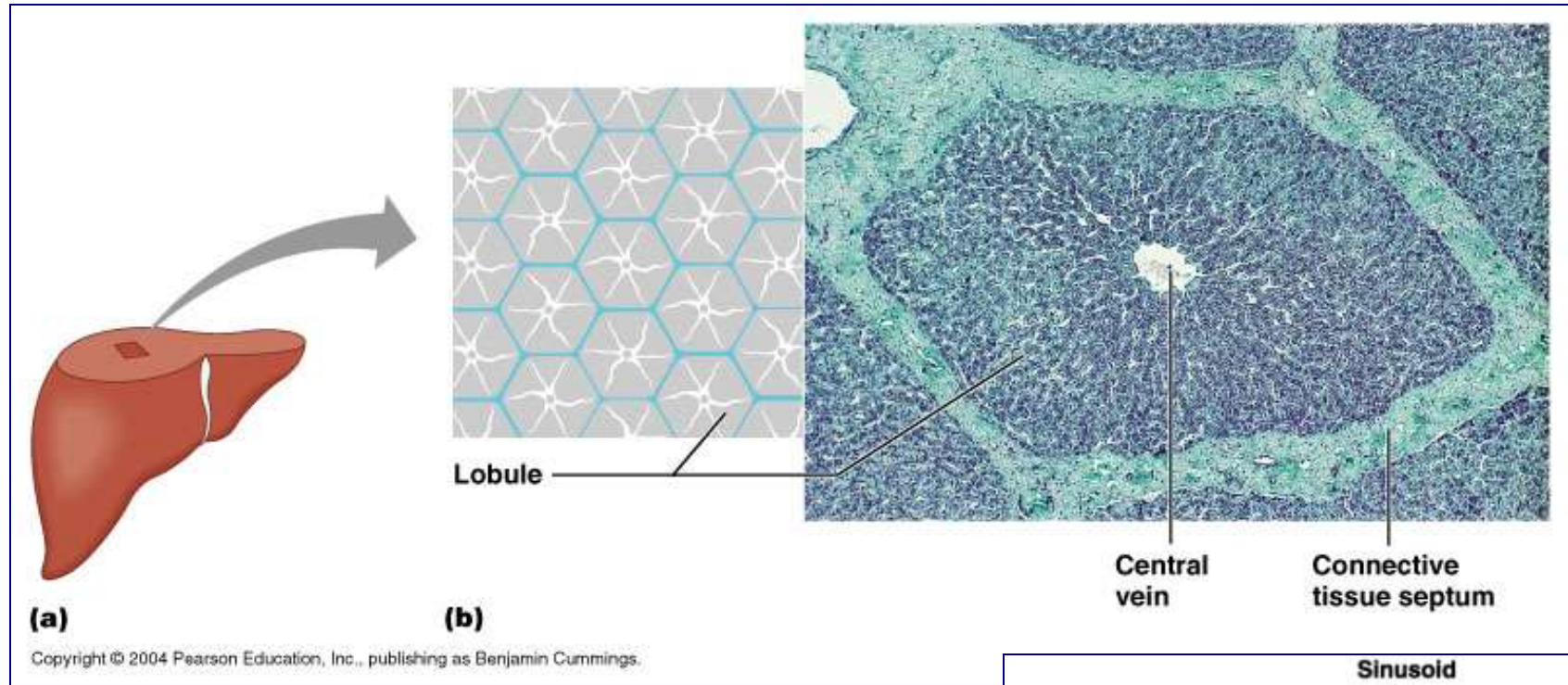
- Found in hepatocytes that line the bile canaliculi
- Level is raised in Biliary obstruction (causes stretch of the bile canaliculi)
- BUT also found in BONE and PLACENTA
- GGT is also found in bile canaliculi and therefore can be used in conjunction with Alk Phos for predicting liver origin
- BUT GGT can be raised by many drugs including Alcohol and therefore non specific

Dual blood supply to liver

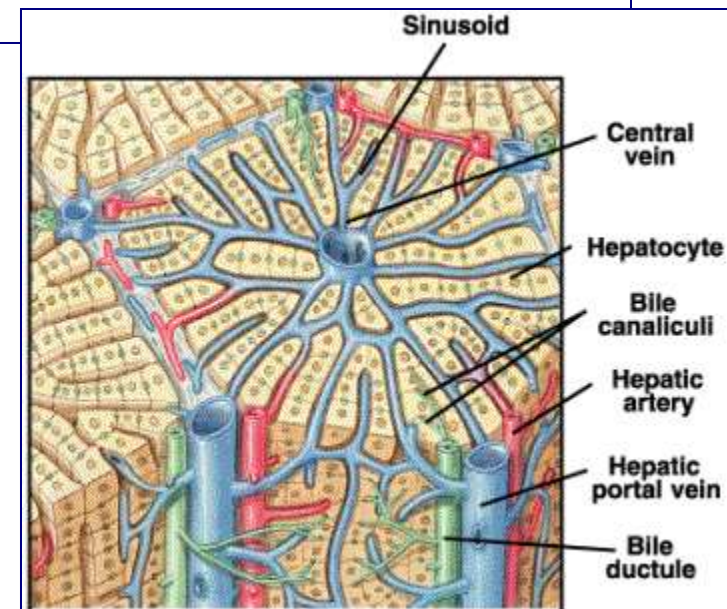
- Primary branch from celiac artery which is one of the three main visceral branches of aorta (review from circulation)
- Brings oxygen-rich blood
- Within liver lobules, blood mixes:
 - Nutrient-rich, toxin-laden, oxygen-poor blood from gut via hepatic portal vein
 - Oxygen-rich blood from hepatic portal artery



Where do the two blood supplies mix?



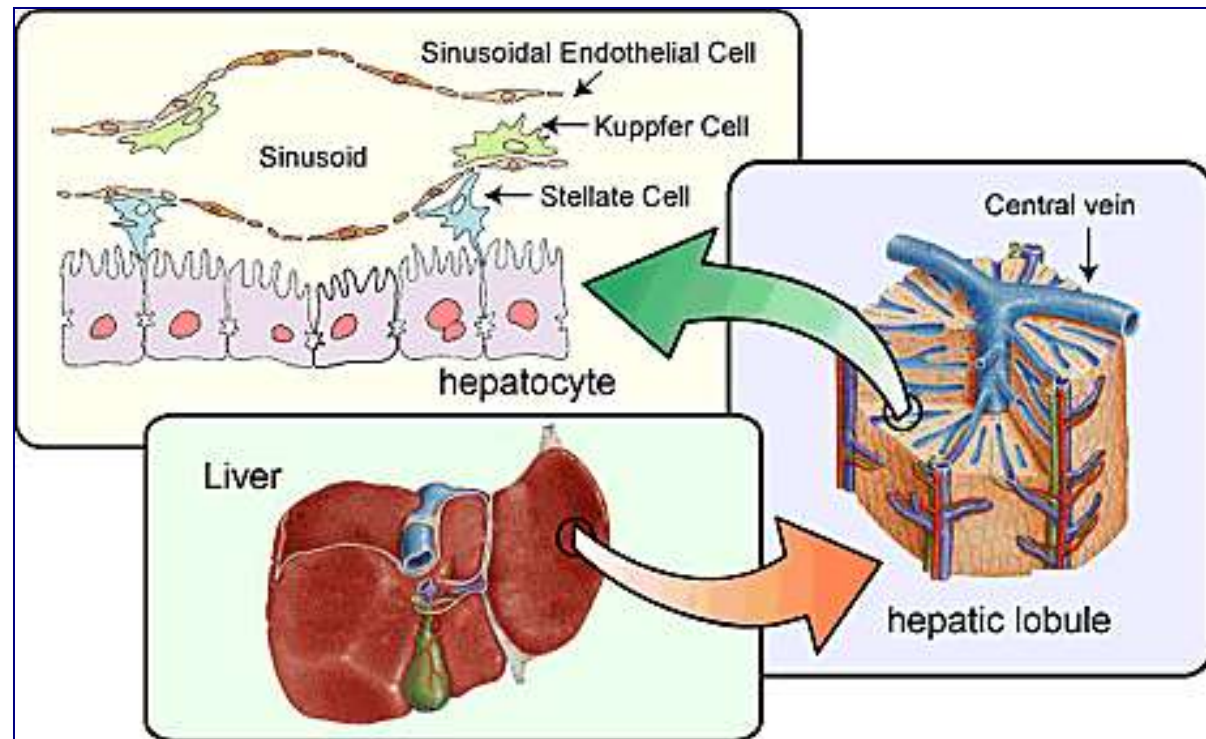
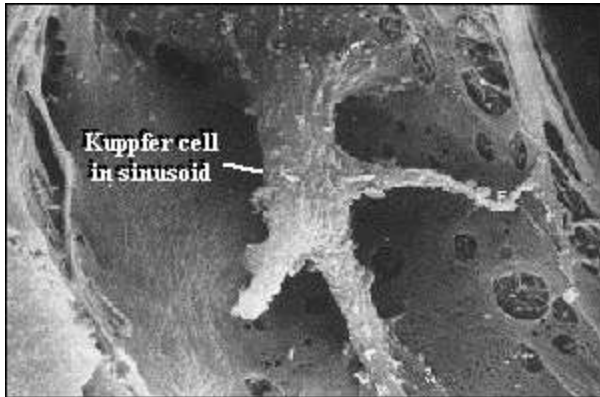
- Triads: Branches of three vessels: hepatic portal vein, hepatic artery, along with bile drainage ductules all run together to infiltrate all parts of liver.
- Sinusoids—special liver capillaries where blood mixes and liver cells act...by-products leave as bile in canaliculi which merge to form bile ducts



Hepatocytes at work

- Metabolic map of liver
- Hepatocytes are incredible chemical transformation factories
- Just deep to epithelial lining of sinusoids
- Able to convert from one type of organic substrate (sugar, protein, fat, nucleotide) to another
- Produce bile

Kupffer cell
immune function

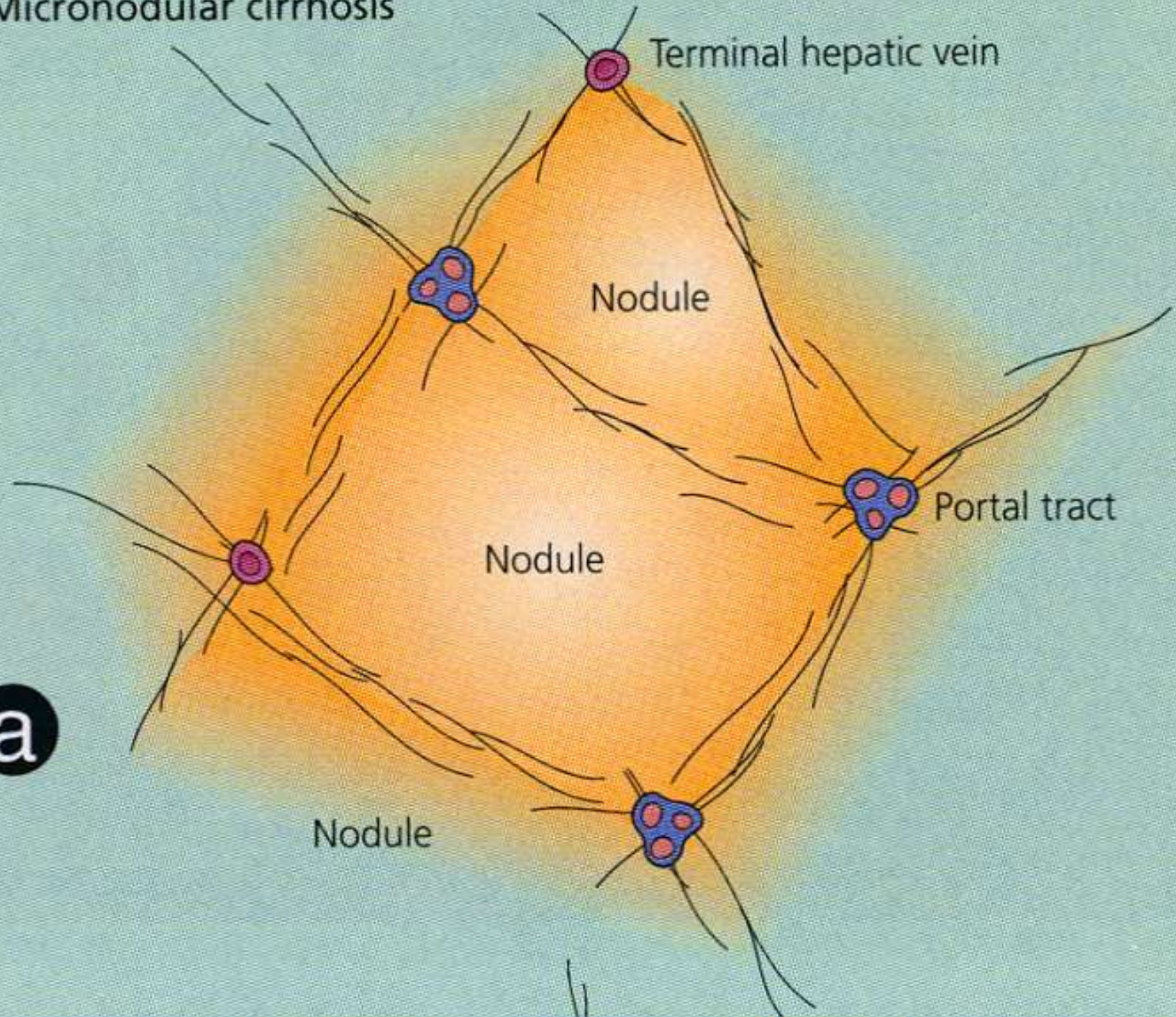


ΚΙΡΡΩΣΗ ΤΟΥ ΗΠΑΤΟΣ

Γενικευμένη ίνωση του οργάνου
Που συνδυάζεται με αναγεννητικούς
όζους

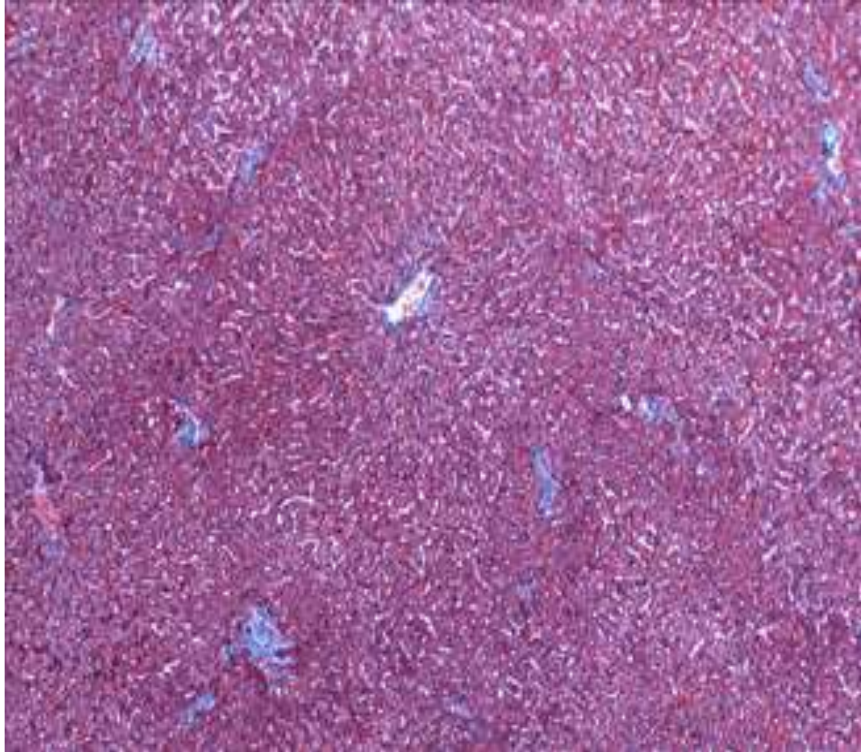ΠΑΘΟΛΟΓΟΑΝΑΤΟΜΙΚΗ
ΔΙΑΓΝΩΣΗ

Micronodular cirrhosis

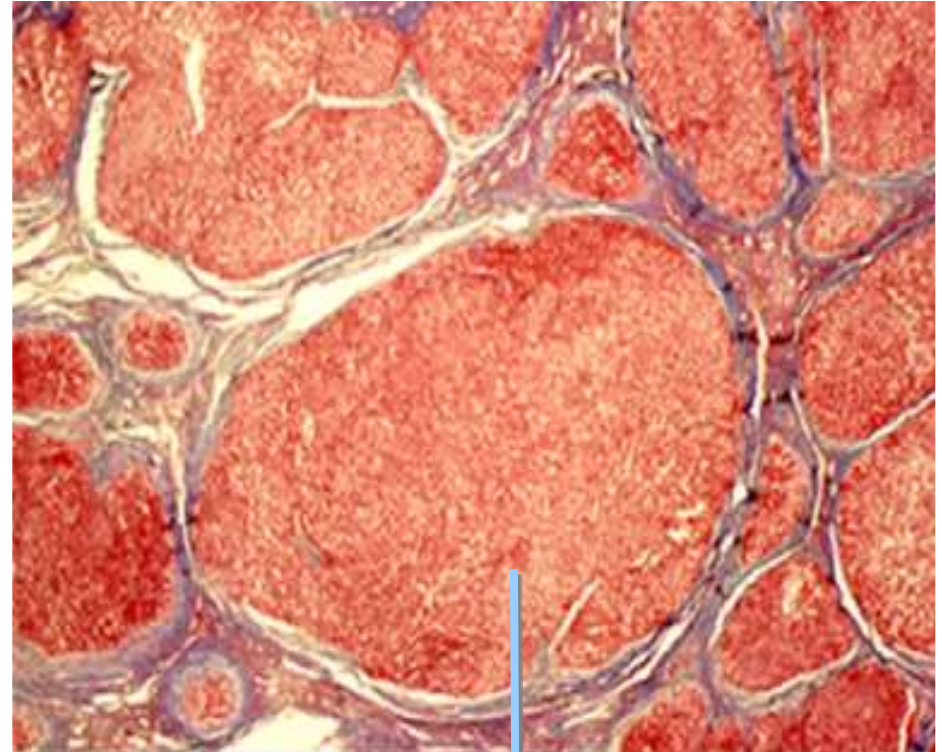


a

Normal



Cirrhosis

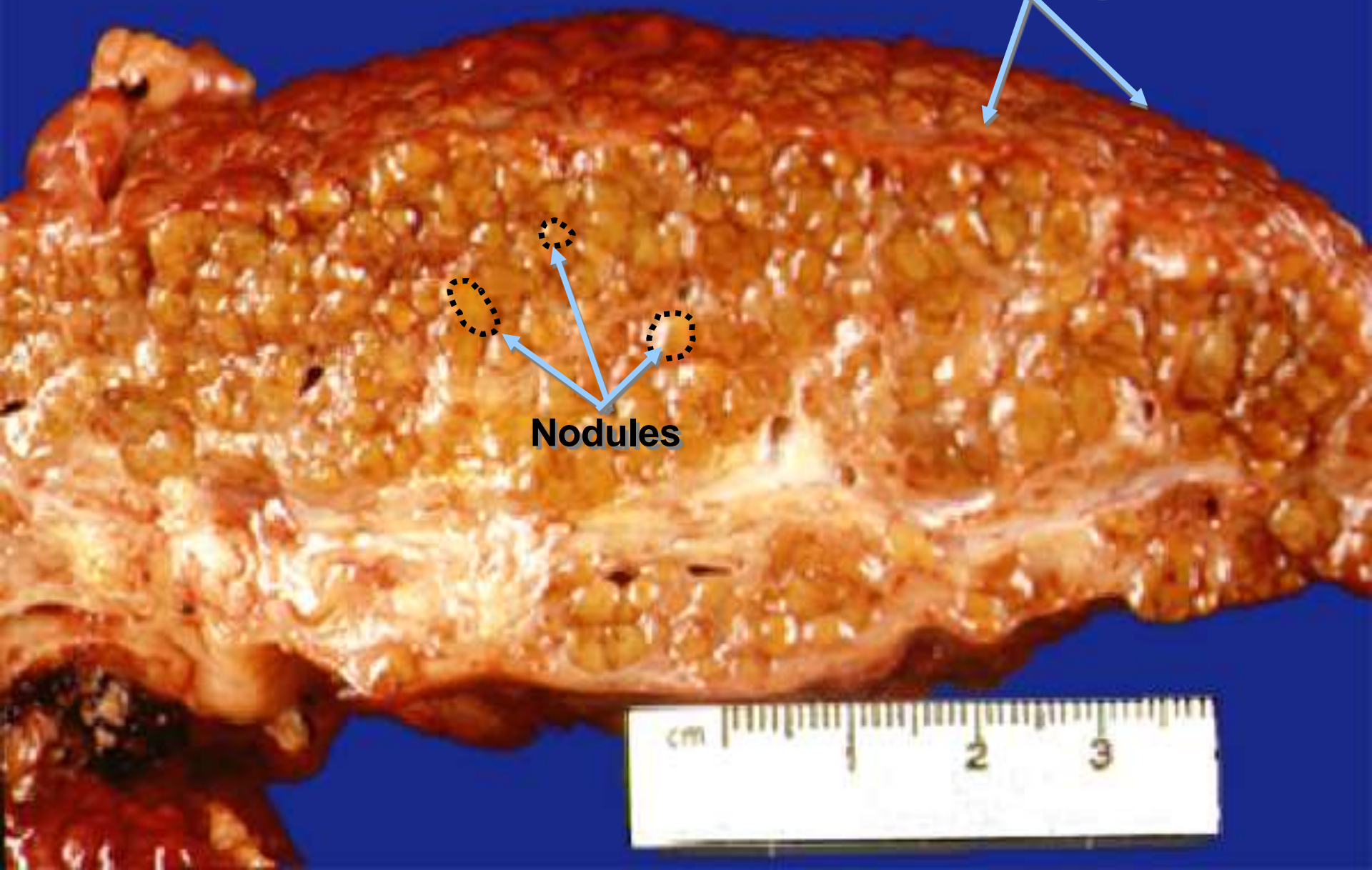


Nodules surrounded
by fibrous tissue

Cirrhotic liver

Nodular, irregular surface

Nodules



ΠΑΘΟΦΥΣΙΟΛΟΓΙΑ

- ΝΕΚΡΩΣΗ ΗΠΑΤΙΚΩΝ ΚΥΤΤΑΡΩΝ
- ΣΥΜΠΤΩΣΗ ΛΟΒΙΩΝ
- ΑΝΑΠΤΥΞΗ ΝΕΟΥ ΚΟΛΛΑΓΟΝΟΥ ΙΣΤΟΥ
- ΔΗΜΙΟΥΡΓΙΑ ΙΝΩΔΩΝ ΔΙΑΦΡΑΓΜΑΤΩΝ
- ΑΝΑΓΕΝΝΗΤΙΚΗ ΔΡΑΣΤΗΡΙΟΤΗΤΑ ΜΗ ΦΥΣΙΟΛΟΓΙΚΗΣ ΑΡΧΙΤΕΚΤΟΝΙΚΗΣ

ΤΑΞΙΝΟΜΗΣΗ

- ΜΙΚΡΟΟΖΩΔΗΣ ΚΙΡΡΩΣΗ(ΟΖΟΙ<3 mm)
- ΑΛΚΟΟΛΙΚΗ
- ΔΕΥΤΕΡΟΓΕΝΗΣ ΧΟΛΙΚΗ
- ΑΙΜΟΧΡΩΜΑΤΩΣΗ
- ΣΥΝΔΡΟΜΟ BUDD-CHIARI
- ΜΕΓΑΛΟΟΖΩΔΗΣ ΚΙΡΡΩΣΗ (ΟΖΟΙ>3 mm)
- ΑΛΚΟΟΛΙΚΗ
- ΙΟΓΕΝΗΣ ΗΠΑΤΙΤΙΔΑ
- ΝΟΣΟΣ WILSON

ΑΙΤΙΟΛΟΓΙΚΗ ΤΑΞΙΝΟΜΗΣΗ

- ❖ ΧΟΛΟΣΤΑΣΗ

(ΠΡΩΤΟΠΑΘΗΣ, ΔΕΥΤΕΡΟΠΑΘΗΣ ΧΟΛΙΚΗ ΚΙΡΡΩΣΗ- ΠΡΩΤΟΠΑΘΗΣ ΣΚΛΗΡΥΝΤΙΚΗ ΧΟΛΑΓΓΕΙΠΤΙΔΑ)

- ❖ ΑΠΟΦΡΑΞΗ ΗΠΑΤΙΚΩΝ ΦΛΕΒΩΝ

(BUDD CHIARI, ΚΑΡΔΙΑΚΗ ΑΝΕΠΑΡΚΕΙΑ)

- ❖ ΣΑΡΚΟΕΙΔΩΣΗ

- ❖ ΕΝΤΕΡΙΚΗ ΠΑΡΑΚΑΜΨΗ

- ❖ ΦΑΡΜΑΚΑ

(ΜΕΘΟΤΡΕΞΑΤΗ, ΙΣΟΝΙΑΖΙΔΗ, Α-ΜΕΘΥΛΑΝΤΟΠΑ, ΑΜΙΟΔΑΡΟΝΗ)

- ❖ ΑΥΤΟΑΝΟΣΗ ΗΠΑΤΙΤΙΔΑ

- ❖ ΙΟΓΕΝΗΣ ΗΠΑΤΙΤΙΔΑ

- ❖ ΑΛΚΟΟΛ

- ❖ ΝΟΣΟΣ RENDU-OSLER

- ❖ ΜΕΤΑΒΟΛΙΚΑ ΝΟΣΗΜΑΤΑ

ΚΛΙΝΙΚΗ ΕΙΚΟΝΑ

- ΑΝΤΙΡΡΟΠΟΥΜΕΝΗ ΚΙΡΡΩΣΗ
- ΜΗ ΑΝΤΙΡΡΟΠΟΥΜΕΝΗ ΚΙΡΡΩΣΗ
- ΑΝΟΡΕΞΙΑ,ΚΑΤΑΒΟΛΗ,ΠΥΡΕΤΙΟ,
ΑΠΩΛΕΙΑ ΒΑΡΟΥΣ
- ΑΝΑΙΜΙΑ-ΛΕΥΚΟΠΕΝΙΑ-
ΘΡΟΜΒΟΠΕΝΙΑ(ΥΠΕΡΣΠΛΗΝΙΣΜΟΣ)
- ΣΠΛΗΝΟΜΕΓΑΛΙΑ-ΕΠΙΦΛΕΒΟ
- ΑΣΚΙΤΗΣ
- ΣΤΕΑΤΟΡΡΟΙΑ
- ΙΚΤΕΡΟΣ
- ΔΙΑΤΑΡΑΧΕΣ ΠΗΚΤΙΚΟΤΗΤΑΣ
- ΗΠΑΤΩΜΑ
- ΗΠΑΤΟΝΕΦΡΙΚΟ ΣΥΝΔΡΟΜΟ

ΕΡΓΑΣΤΗΡΙΑΚΟΣ ΕΛΕΓΧΟΣ

- ΒΙΟΧΗΜΙΚΟΣ ΕΛΕΓΧΟΣ
- ΑΝΟΣΟΛΟΓΙΚΟΣ ΕΛΕΓΧΟΣ
- ΑΙΜΑΤΟΛΟΓΙΚΟΣ ΕΛΕΓΧΟΣ
- ΕΝΔΟΣΚΟΠΗΣΗ ΠΕΠΤΙΚΟΥ
- ΣΠΙΝΘΗΡΟΓΡΑΦΗΜΑ ΗΠΑΤΟΣ-ΣΠΛΗΝΟΣ
- ΥΠΕΡΗΧΟΓΡΑΦΗΜΑ
- ΑΞΟΝΙΚΗ ΤΟΜΟΓΡΑΦΙΑ
- ΒΙΟΨΙΑ ΗΠΑΤΟΣ

Standard Recommendations for All Cirrhotics

- Vaccinate against viral hepatitis, pneumococcal pneumonia, influenza
- Baseline bone density test – treat osteopenia or osteoporosis as indicated
- Baseline ultrasound and AFP and repeat semi-annually for HCC surveillance if cirrhotic
- Esophageal varix surveillance – treat as indicated

Standard Recommendations for All Cirrhotics

- Refer for liver transplantation
- Monitor for signs of advancing liver failure
- Avoid alcohol
- Avoid NSAIDs
- Acetaminophen is analgesic of choice
- If significant ascites, cane, walker
- If Grade II or higher encephalopathy take the car keys, protect from harm

ΠΥΛΑΙΑ ΥΠΕΡΤΑΣΗ

- ΑΙΜΑΤΩΣΗ ΗΠΑΤΟΣ:

ΠΥΛΑΙΑ ΦΛΕΒΑ(70%),ΗΠΑΤΙΚΗ ΑΡΤΗΡΙΑ(30%)

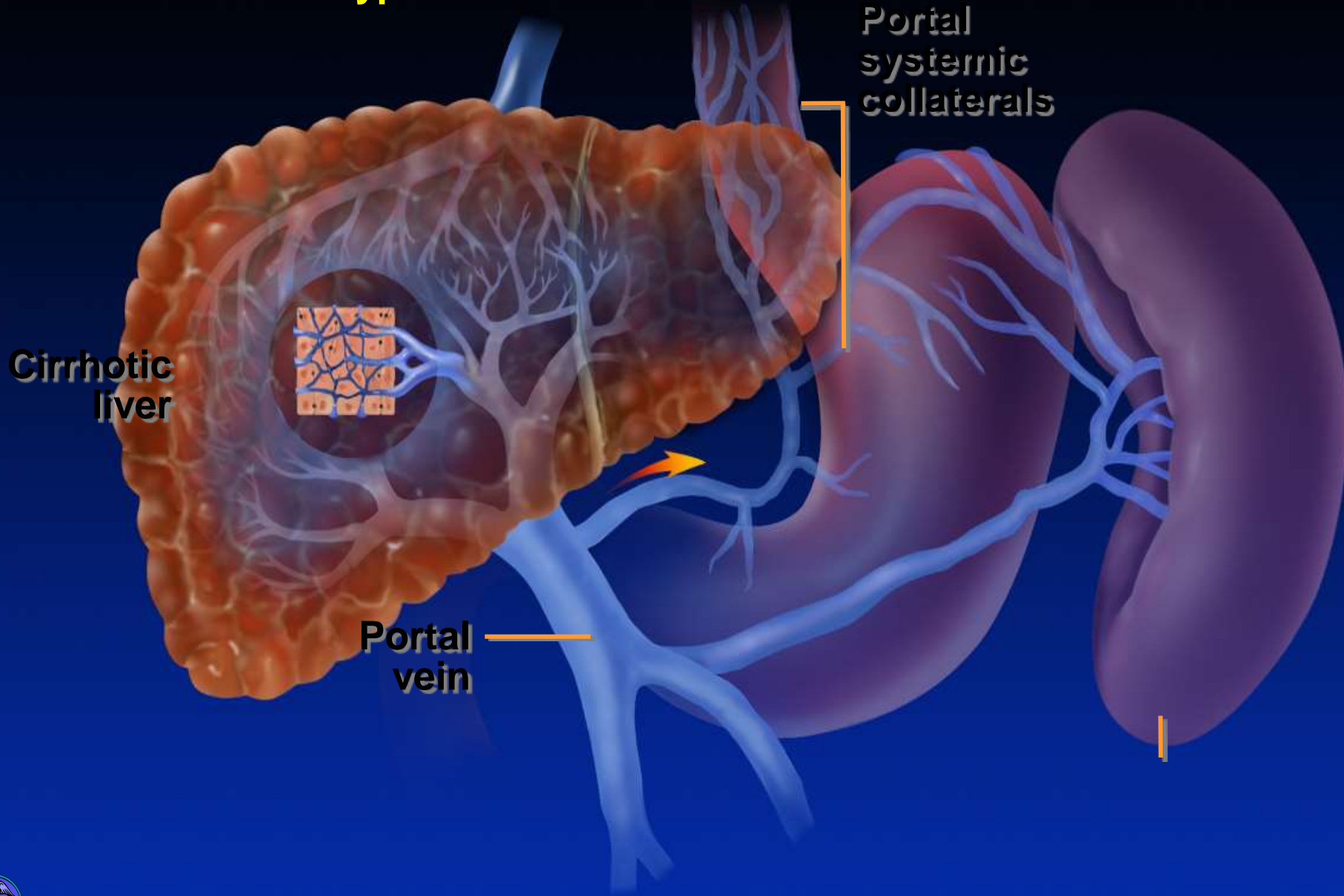
ΑΝΑΣΤΟΜΩΣΕΙΣ ΠΥΛΑΙΑΣ ΚΑΙ ΣΥΣΤΗΜΑΤΙΚΗΣ
ΚΥΚΛΟΦΟΡΙΑΣ

ΘΟΛΟΣ ΣΤΟΜΑΧΟΥ(ΑΡΙΣΤΕΡΗ ΓΑΣΤΡΙΚΗ,ΒΡΑΧΕΙΕΣ
ΓΑΣΤΡΙΚΕΣ---ΜΕΣΟΠΛΕΥΡΙΕΣ ΕΛΑΣΣΟΝΑ ΑΖΥΓΟ)

ΟΡΘΟ(ΑΝΩ ΑΙΜΟΡΡΟΪΔΙΚΗ---ΜΕΣΗ,ΚΑΤΩ
ΑΙΜΟΡΡΟΪΔΙΚΗ)

ΔΡΕΠΑΝΟΕΙΔΗ ΣΥΝΔΕΣΜΟ

Sinusoidal Portal Hypertension



ΠΡΟΗΠΑΤΙΚΑ ΑΙΤΙΑ ΠΥΛΑΙΑΣ ΥΠΕΡΤΑΣΗΣ

- ΘΡΟΜΒΩΣΗ ΠΥΛΑΙΑΣ
- ΑΠΟΦΡΑΞΗ ΣΠΛΗΝΙΚΗΣ ΦΛΕΒΑΣ
- ΑΡΤΗΡΙΟΦΛΕΒΙΚΗ ΕΠΙΚΟΙΝΩΝΙΑ
- ΜΕΓΑΛΟΣΠΛΗΝΙΑ

ΕΝΔΟΗΠΑΤΙΚΑ ΑΙΤΙΑ ΠΥΛΑΙΑΣ ΥΠΕΡΤΑΣΗΣ

- ΠΡΟΚΟΛΠΟΕΙΔΙΚΑ
- ΚΟΛΠΟΕΙΔΙΚΑ
- ΜΕΤΑΚΟΛΠΟΕΙΔΙΚΑ

ΜΕΘΗΠΑΤΙΚΑ ΑΙΤΙΑ ΠΥΛΑΙΑΣ ΥΠΕΡΤΑΣΗΣ

- ΣΥΝΔΡΟΜΟ BUDD-CHIARI
- ΚΑΡΔΙΑΚΗΣ ΑΙΤΙΟΛΟΓΙΑΣ ΠΥΛΑΙΑ
ΥΠΕΡΤΑΣΗ

ΚΛΙΝΙΚΗ ΕΙΚΟΝΑ

- ΑΙΜΟΡΡΑΓΙΑ ΑΝΩΤΕΡΟΥ ΠΕΠΤΙΚΟΥ
- ΣΠΛΗΝΟΜΕΓΑΛΙΑ-ΥΠΕΡΣΠΛΗΝΙΣΜΟΣ
- ΕΠΙΦΛΕΒΟ
- ΙΚΤΕΡΟΣ
- ΕΥΡΥΑΓΓΕΙΕΣ
- ΑΣΚΙΤΗΣ
- ΛΟΙΜΩΞΕΙΣ
- ΠΛΕΥΡΙΤΙΚΗ ΣΥΛΛΟΓΗ

ΘΞΕΙΑ ΗΠΑΤΙΚΗ ΑΝΕΠΑΡΚΕΙΑ

ΚΛΙΝΙΚΟ ΣΥΝΔΡΟΜΟ ΑΠΟΤΟΚΟ
ΜΑΖΙΚΗΣ ΝΕΚΡΩΣΗΣ ΤΩΝ ΗΠΑΤΟΚΥΤΤΑΡΩΝ,
ΠΟΥ ΧΑΡΑΚΤΗΡΙΖΕΤΑΙ ΑΠΟ
ΗΠΑΤΙΚΗ ΕΓΚΕΦΑΛΟΠΑΘΕΙΑ ΚΑΙ
ΣΟΒΑΡΗ ΔΙΑΤΑΡΑΧΗ ΤΗΣ ΗΠΑΤΙΚΗΣ ΛΕΙΤΟΥΡΓΙΑΣ

ΑΙΤΙΑ ΟΞΕΙΑΣ ΗΠΑΤΙΚΗΣ ΑΝΕΠΑΡΚΕΙΑΣ

- ΛΟΙΜΩΞΕΙΣ(ΙΟΓΕΝΕΙΣ ΗΠΑΤΙΤΙΔΕΣ Α,Β,С, D, E, nonA –nonB, ,СМV, EBV)
- ΦΑΡΜΑΚΑ(ΠΑΡΑΚΕΤΑΜΟΛΗ, ΜΑΝΙΤΑΡΙΑ, ΜΣΑΦ)
- ΙΣΧΑΙΜΙΑ
- ΜΕΤΑΒΟΛΙΚΑ (ΟΞΥ ΛΙΠΩΔΕΣ ΗΠΑΡ ΤΗΣ ΚΥΗΣΗΣ, ΣΥΝΔΡΟΜΟ REYE)
- ΑΛΛΑ(ΝΕΟΠΛΑΣΜΑΤΑ, ΑΥΤΟΑΝΟΣΗ ΗΠΑΤΙΤΙΔΑ, ΝΟΣΟΣ WILSON)

Hepatic Encephalopathy

- Pathogenesis: failure of the liver to detoxify portal blood toxins in the setting of decreased hepatic function and/or diminished hepatic perfusion by portal blood. Cerebral edema, ammonia, and disturbances in cell function, esp. astrocytes
- Diagnosis: don't assume it is HE until other potential causes of altered mental status have been considered

Encephalopathy

Alternative Explanations

- Metabolic: hypoxia, hypoglycemia, hypo/hyponatremia, thyroid disease, hypercalcemia
- Central Nervous System: CVA, Subdural hematoma, post ictal state, metastatic cancer
- Toxins: alcohol, CNS depressants
- Infection: sepsis, meningitis, encephalitis, delirium tremens

Staging

West Haven Criteria

- Stage 0: No abnormality
- Stage 1: Trivial lack of awareness
 - Shortened attention span
 - Euphoria or anxiety
 - Impairment of addition and subtraction
- Stage 2: Lethargy
 - Time disorientation
 - Personality change
 - Inappropriate behavior

Staging Hepatic Encephalopathy

West Haven Criteria

- Stage 3: Somnolence to semistupor
 - Response to stimuli
 - Confusion
 - Disorientation
 - Bizarre behavior
- Stage 4: Coma
- Generalized motor abnormalities common: hyperreflexia, asterixis, Babinski +

Hepatic Encephalopathy

- Blood ammonia testing has little role in the diagnosis of HE
- Clinical suspicion is the main guide
- Treatment:
 - Supportive care for altered mental state
 - Identify and treat the precipitating cause
 - Exclude and/or treat other medical illnesses
 - Begin empirical therapy: lactulose, nonabsorbable antibiotics, metronidazole

ΚΛΙΝΙΚΗ ΕΙΚΟΝΑ

- ΗΠΑΤΙΚΗ ΕΓΚΕΦΑΛΟΠΑΘΕΙΑ (ΔΙΑΤΑΡΑΧΕΣ ΜΕΤΑΒΟΛΙΣΜΟΥ ΑΜΜΩΝΙΑΣ -ΤΡΟΜΟΣ ΠΤΕΡΥΓΟΕΙΔΗΣ,ΔΙΑΤΑΡΑΧΕΣ ΣΥΜΠΕΡΙΦΟΡΑΣ,ΥΠΝΗΛΙΑ,ΔΙΕΓΕΡΣΗ,ΥΠΕΡΕΜΕΣΙ Α,ΣΠΑΣΜΟΙ)
- ΙΚΤΕΡΟΣ(ΠΡΟΗΓΕΙΤΑΙ ΤΗΣ ΕΓΚΕΦΑΛΟΠΑΘΕΙΑΣ)
- ΧΑΡΑΚΤΗΡΙΣΤΙΚΗ ΑΠΟΠΝΟΙΑ
- ΡΙΚΝΩΣΗ ΚΑΙ ΜΗ ΨΗΛΑΦΗΤΟ ΗΠΑΡ
- ΤΑΧΥΚΑΡΔΙΑ-ΤΑΧΥΠΝΟΙΑ-ΠΥΡΕΤΟΣ-ΥΠΕΡΙΔΡΩΣΙΑ
- ΝΕΦΡΙΚΗ ΑΝΕΠΑΡΚΕΙΑ(ΟΞΕΙΑ ΣΩΛΗΝΑΡΙΑΚΗ ΝΕΚΡΩΣΗ)
- ΑΙΜΟΡΡΑΓΙΚΗ ΔΙΑΘΕΣΗ
- ΛΟΙΜΩΞΕΙΣ

ΑΝΤΙΜΕΤΩΠΙΣΗ

- ΧΟΡΗΓΗΣΗ ΣΑΚΧΑΡΟΥΧΩΝ ΟΡΩΝ
- ΧΟΡΗΓΗΣΗ ΚΑΛΙΟΥ
- ΓΑΣΤΡΟΠΡΟΣΤΑΣΙΑ
- ΛΑΚΤΟΥΛΟΖΗ
- ΝΕΟΜΥΚΙΝΗ
- ΜΙΔΑΖΟΛΑΜΗ
- ΒΙΤΑΜΙΝΗ Κ, ΠΛΑΣΜΑ ΑΙΜΟΠΕΤΑΛΙΑ
- ΜΑΝΝΙΤΟΛΗ ΣΕ ΕΓΚΕΦΑΛΙΚΟ ΟΙΔΗΜΑ
- ΔΙΟΥΡΗΤΙΚΑ ΤΗΣ ΑΓΚΥΛΗΣ-ΦΟΥΡΟΣΕΜΙΔΗ
- ΑΛΒΟΥΜΙΝΗ
- ΝΤΟΠΑΜΙΝΗ-ΚΟΛΛΟΕΙΔΗ
- ΑΝΤΙΒΙΟΤΙΚΑ ΕΥΡΕΟΣ ΦΑΣΜΑΤΟΣ
- ΜΕΤΑΜΟΣΧΕΥΣΗ ΗΠΑΤΟΣ