

ΝΕΑΝΙΚΗ ΡΕΥΜΑΤΟΕΙΔΗΣ ΑΡΘΡΙΤΙΔΑ

- 1/1500 ΠΑΙΔΙΑ ΣΧΟΛΙΚΗΣ ΗΛΙΚΙΑΣ, ΣΥΝΗΘΩΣ ΚΟΡΙΤΣΙΑ
- ΣΥΝΗΘΕΙΣ ΗΛΙΚΙΕΣ 1-3, 8-12 ΕΤΩΝ
- ΑΙΤΙΟΛΟΓΙΑ: ΛΟΙΜΩΔΕΙΣ ΠΑΡΑΓΟΝΤΕΣ, ΤΡΑΥΜΑ ΣΥΓΚΙΝΗΣΙΑΚΟ STRESS , ΓΕΝΕΤΙΚΟΙ ΠΑΡΑΓΟΝΤΕΣ

ΚΛΙΝΙΚΕΣ ΜΟΡΦΕΣ

- ΣΥΣΤΗΜΑΤΙΚΗ (ΝΟΣΟΣ STILL) 10-20%

ΕΞΙΣΟΥ ΚΑΙ ΤΑ 2 ΦΥΛΑ.

ΕΥΚΟΛΗ ΚΟΠΩΣΗ, ΠΥΡΕΤΟΣ (υψηλός, τουλάχιστον 2 εβδομάδες), ΕΞΑΝΘΗΜΑ, ΥΠΟΤΡΟΠΙΑΖΟΥΣΕΣ ΑΡΘΡΑΛΓΙΕΣ, ΠΑΡΟΔΙΚΗ ΑΡΘΡΙΤΙΔΑ

- ΠΟΛΥΑΡΘΡΙΚΗ ΕΝΑΡΞΗ 25-40%

Κυριως κοριτσια μεγαλυτερης ηλικιας

ΟΡΟΑΡΝΗΤΙΚΗ

ΟΡΟΘΕΤΙΚΗ

- ΟΛΙΓΟΑΡΘΡΙΚΗ/ΜΟΝΟΑΡΘΡΙΚΗ ΕΝΑΡΞΗ 50%

ΥΠΟΥΛΗ ΕΝΑΡΞΗ. ΣΥΝΗΘΗΣ ΑΡΘΡΩΣΗ ΤΟ ΓΟΝΑΤΟ ΣΤΑ ΑΓΟΡΙΑ ΕΝΘΕΣΟΠΑΘΕΙΑ

ΝΟΣΟΣ STILL ΤΩΝ ΕΝΗΛΙΚΩΝ

- ΕΜΠΥΡΕΤΗ ΜΟΡΦΗ ΦΛΕΓΜΟΝΩΔΟΥΣ ΠΟΛΥΑΡΘΡΙΤΙΔΑΣ
- ΑΦΟΡΑ ΑΤΟΜΑ 20-40 ΕΤΩΝ, ΣΥΝΗΘΩΣ ΓΙΝΑΙΚΕΣ
- ΠΥΡΕΤΟΣ ΥΨΗΛΟΣ, ΕΞΑΝΘΗΜΑ ΠΑΡΟΔΙΚΟ ΚΗΛΙΔΟΒΛΑΤΙΔΩΔΕΣ
- ΚΥΝΑΓΧΗ, ΛΕΜΦΑΔΕΝΟΠΑΘΕΙΑ, ΗΠΑΤΟΣΠΛΗΝΟΜΕΓΑΛΙΑ, ΠΛΕΥΡΙΤΙΔΑ, ΠΕΡΙΚΑΡΔΙΤΙΔΑ, ΚΟΙΛΙΑΚΟ ΑΛΓΟΣ
- ΜΥΑΛΓΙΕΣ, ΑΡΘΡΑΛΓΙΕΣ, ΑΡΘΡΙΤΙΔΑ (ΑΚΡΕΣ ΧΕΙΡΕΣ, ΓΟΑΝΑΤΑ, ΩΜΟΣ, ΙΣΧΙΟ)
- ΥΦΕΣΕΙΣ-ΕΞΑΡΣΕΙΣ
- ΥΨΗΛΗ ΤΚΕ, ΠΡΩΤΕΪΝΕΣ ΟΞΕΙΑΣ ΦΑΣΗΣ, ΑΝΑΙΜΙΑ, ΛΕΥΚΟΚΥΤΤΑΡΩΣΗ, ΤΡΑΝΣΑΜΙΝΑΣΑΙΜΙΑ, ΥΨΗΛΗ ΦΕΡΡΙΤΙΝΗ
- ΠΑΡΑΑΡΘΡΙΚΗ ΟΣΤΕΟΠΟΡΩΣΗ

ΟΣΤΕΟΑΡΘΡΙΤΙΔΑ

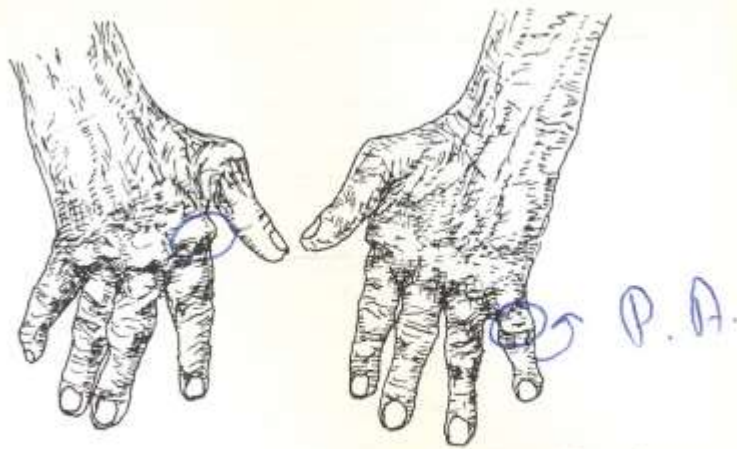- ΕΚΦΥΛΙΣΗ ΚΑΙ ΑΠΩΛΕΙΑ ΑΡΘΡΙΚΟΥ ΧΟΝΔΡΟΥ, ΑΛΛΟΙΩΣΕΙΣ ΥΠΟΧΟΝΔΡΙΝΟΥ ΟΣΤΟΥ, ΠΕΡΙΑΡΘΡΙΚΗ ΑΝΤΙΔΡΑΣΗ
- ΠΡΟΣΒΑΛΛΕΙ ΕΞΙΣΟΥ ΚΑΙ ΤΑ 2 ΦΥΛΑ ΑΝ ΚΑΙ ΠΑΡΑΤΗΡΟΥΝΤΑΙ ΔΙΑΦΟΡΕΣ ΣΤΗ ΣΥΧΝΟΤΗΤΑ ΚΑΤ' ΑΡΘΡΩΣΗ
- ΔΙΑΣΠΑΣΗ ΑΝΑΤΟΜΙΚΗΣ ΔΟΜΗΣ ΧΟΝΔΡΟΥ
- ΑΛΛΟΙΩΣΕΙΣ ΥΠΟΧΟΝΔΡΙΝΟΥ ΟΣΤΟΥ
- ΑΛΛΟΙΩΣΕΙΣ ΜΑΛΑΚΩΝ ΜΟΡΙΩΝ

ΑΙΤΙΑ ΔΕΥΤΕΡΟΠΑΘΟΥΣ ΟΑ

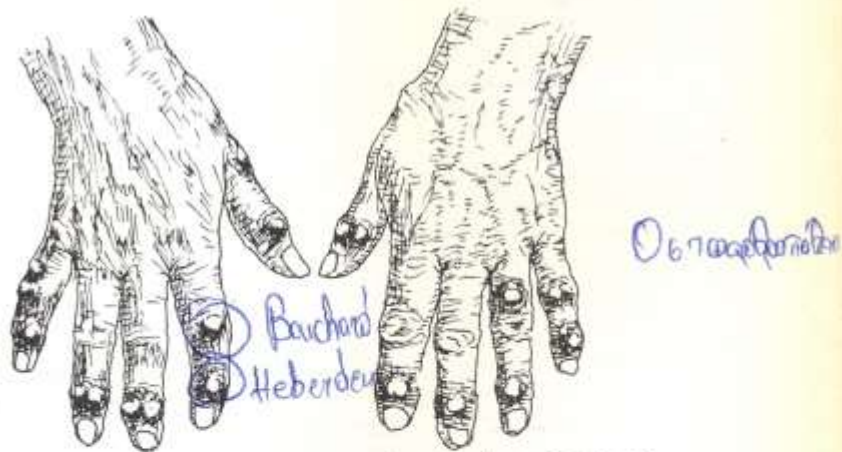
- ΤΡΑΥΜΑΤΙΣΜΟΣ
- ΦΛΕΓΜΟΝΩΔΕΙΣ ΡΕΥΜΑΤΟΠΑΘΕΙΕΣ
- ΣΥΓΓΕΝΕΙΣ ΠΑΘΗΣΕΙΣ
- ΜΕΤΑΒΟΛΙΚΑ ΝΟΣΗΜΑΤΑ
- ΟΣΤΙΚΗ ΝΟΣΟΣ ΤΟΥ ΡΑΓΕΤ
- ΝΟΣΗΜΑΤΑ ΟΣΤΩΝ-ΑΡΘΡΩΣΕΩΝ
- ΝΕΥΡΟΠΑΘΗΤΙΚΗ ΑΡΘΡΟΠΑΘΕΙΑ
- ΠΟΛΛΑΠΛΕΣ ΕΓΧΥΣΕΙΣ ΚΟΡΤΙΚΟΣΤΕΡΟΕΙΔΩΝ
- ΕΝΔΟΚΡΙΝΙΚΑ ΝΟΣΗΜΑΤΑ
- ΜΗΧΑΝΙΚΟΙ ΠΑΡΑΓΟΝΤΕΣ

ΚΛΙΝΙΚΗ ΕΙΚΟΝΑ

- ΑΛΓΟΣ
- ΔΥΣΚΑΜΨΙΑ
- ΕΠΩΔΥΝΗ ΕΥΑΙΣΘΗΣΙΑ ΚΑΤΆ ΤΗΝ ΨΗΛΑΦΙΣΗ
- ΔΙΟΓΚΩΣΗ ΤΗΣ ΑΡΘΡΩΣΗΣ
- ΠΡΟΣΒΟΛΗ ΑΡΘΡΩΣΕΩΝ :ΑΠΩ ΜΦΑ,ΓΟΝΑΤΑ,ΙΣΧΙΑ,ΣΣ



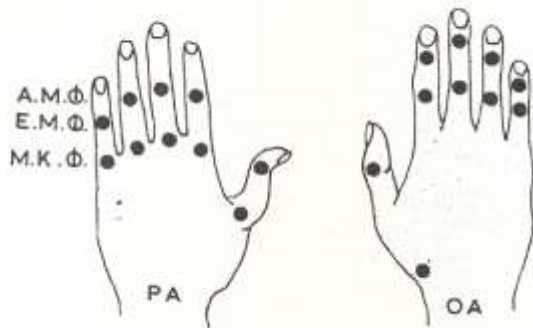
Σχ. 87. Χαρακτηριστική παρημέριση άκρων χερσών επί ρευματοειδούς αρθρίτιδος. Παρατηρείται διόγκωση των μετακαρποφαλαγγικών και των έγγυς μεσοφαλαγγικών αρθρώσεων, ως και διόγκωση παράκλισης των δακτύλων.



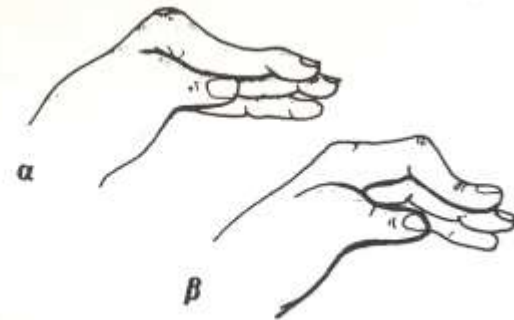
Σχ. 88. Παρημέριση άκρων χερσών επί οστεοαρθρίτιδος. Παρατηρείται όσον τον Heberden επί των άνω έγγυών μεσοφαλαγγικών αρθρώσεων και όσον τον Bouchard επί των άνω έγγυς μεσοφαλαγγικών αρθρώσεων.

ΡΑ-ΟΑ

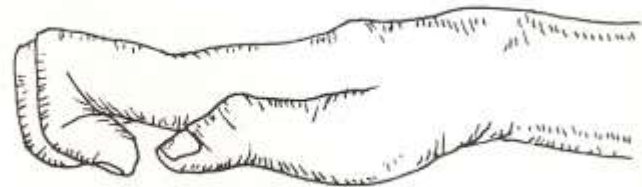
δος (σχ. 95).



Σχ. 95. Κατάσταση προσβολών των μικρών αρθρώσεων τῆς ἄκρας χειρὸς ἐπὶ ρευματοειδούς



Σχ. 89. Χαρακτηριστικαὶ παραμορφώσεις τῶν δακτύλων τῆς ἄκρας χειρὸς ἐπὶ ρευματοειδούς ἀρθρίτιδος. α. «ἐν εἶδει λαιμοῦ κίκνου», β. «ἐν εἶδει κομβιοδόχης».



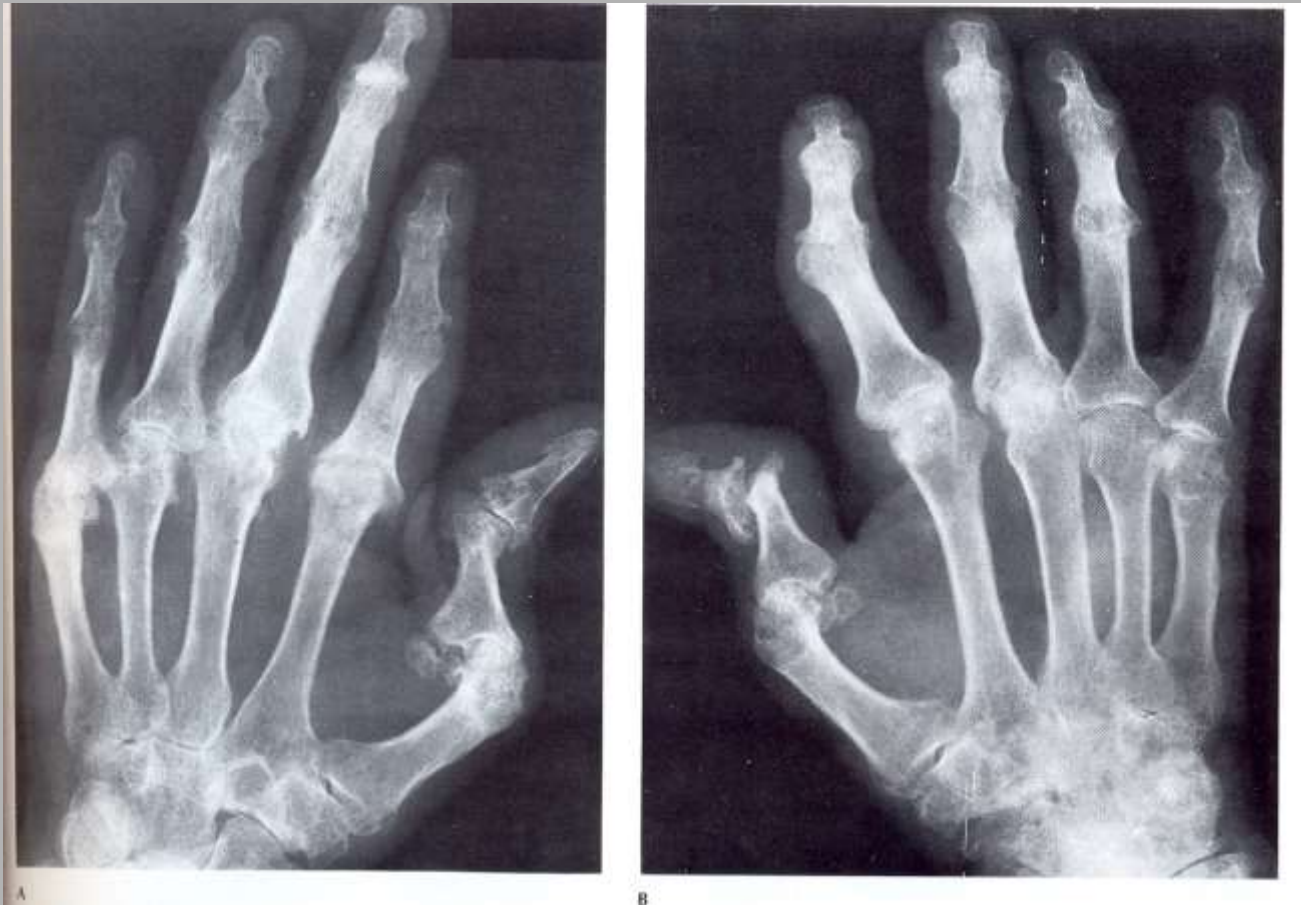Σχ. 90. Γαμψοχειρία.

ΨΩΡΙΑΣΙΚΗ ΑΡΘΡΙΤΙΔΑ

- ΠΕΡΙΦΕΡΙΚΗ, ΣΥΜΜΕΤΡΙΚΗ ΠΟΛΥΑΡΘΡΙΤΙΔΑ
- ΑΠΩ ΦΦ
- ΑΣΥΜΜΕΤΡΗ ΟΛΙΓΟΑΡΘΡΙΤΙΔΑ
- ΔΑΚΤΥΛΙΤΙΔΑ
- ΑΣΥΜΜΕΤΡΗ ΣΠΟΝΔΥΛΙΤΙΔΑ , ΙΕΡΟΛΑΓΟΝΙΤΙΔΑ
- ΕΝΘΕΣΟΠΑΘΕΙΑ
- ΑΚΡΩΤΗΡΙΑΣΤΙΚΗ ΑΡΘΡΙΤΙΔΑ

ΠΑΡΑΤΗΡΕΙΤΑΙ ΣΤΟ 7-20% ΤΩΝ ΑΣΘΕΝΩΝ ΜΕ ΨΩΡΙΑΣΗ

ΨΩΡΙΑΣΙΚΗ ΑΡΘΡΙΤΙΔΑ



ΑΓΚΥΛΟΠΟΙΗΤΙΚΗ ΣΠΟΝΔΥΛΙΤΙΔΑ

- ΧΡΟΝΙΑ ΣΥΣΤΗΜΑΤΙΚΗ ΦΛΕΓΜΟΝΩΔΗΣ ΝΟΣΟΣ ΠΟΥ ΠΡΟΣΒΑΛΛΕΙ ΤΟΝ ΑΞΟΝΙΚΟ ΣΚΕΛΕΤΟ
- ΠΡΟΣΒΑΛΛΕΙ ΝΕΑ ΑΤΟΜΑ ,ΚΥΡΙΩΣ ΑΝΔΡΕΣ
- ΠΑΘΟΛΟΓΟΑΝΑΤΟΜΙΚΕΣ ΕΚΔΗΛΩΣΕΙΣ
ΕΝΘΕΣΟΠΑΘΕΙΑ
ΧΟΝΔΡΙΝΕΣ ΑΡΘΡΩΣΕΙΣ-ΟΣΤΙΚΗ ΑΓΚΥΛΩΣΗ
ΥΜΕΝΙΚΕΣ ΔΙΑΡΘΡΩΣΕΙΣ
ΕΞΩΑΡΘΡΙΚΕΣ ΕΝΤΟΠΙΣΕΙΣ

ΚΛΙΝΙΚΗ ΕΙΚΟΝΑ

- ΣΚΕΛΕΤΙΚΕΣ ΕΚΔΗΛΩΣΕΙΣ

ΧΡΟΝΙΑ ΧΑΜΗΛΗ ΠΡΩΙΝΗ ΟΣΦΥΑΛΓΙΑ, ΠΡΩΙΝΗ ΔΥΣΚΑΜΨΙΑ, ΜΕΙΩΣΗ ΚΙΝΗΤΙΚΟΤΗΤΑΣ ΤΗΣ ΣΣ

- ΕΞΩΣΚΕΛΕΤΙΚΕΣ ΕΚΔΗΛΩΣΕΙΣ

ΓΕΝΙΚΑ ΣΥΜΠΤΩΜΑΤΑ

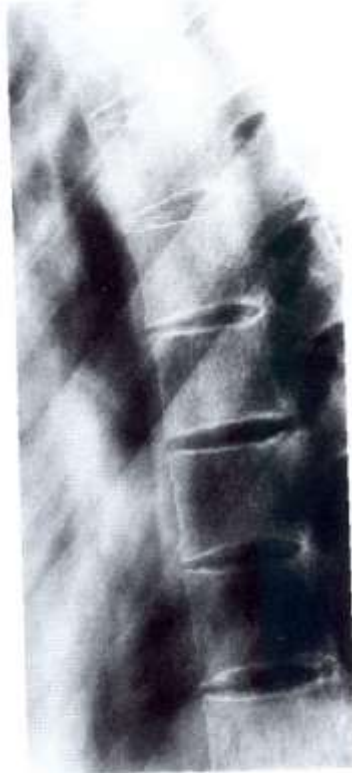
ΟΦΘΑΛΜΙΚΕΣ

ΚΑΡΔΙΟΑΓΓΕΙΑΚΕΣ

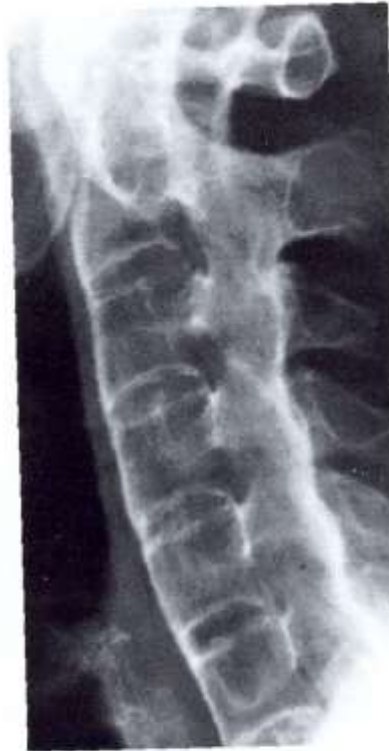ΠΝΕΥΜΟΝΙΚΕΣ

ΝΕΦΡΙΚΕΣ

ΑΓΚΥΛΟΠΟΙΗΤΙΚΗ ΣΠΟΝΔΥΛΙΤΙΔΑ



Εικόνα 63.15. Αγκυλοποιητική σπονδυλίτιδα. Θωρακικοί σπόνδυλοι με τετράγωνο σχήμα.



Εικόνα 63.16. Αγκυλοποιητική σπονδυλίτιδα. Εκτεταμένη οστεοποίηση των επιμήκων συνδέσμων στην περιοχή της αυχενικής μοίρας της σπονδυλικής στήλης.

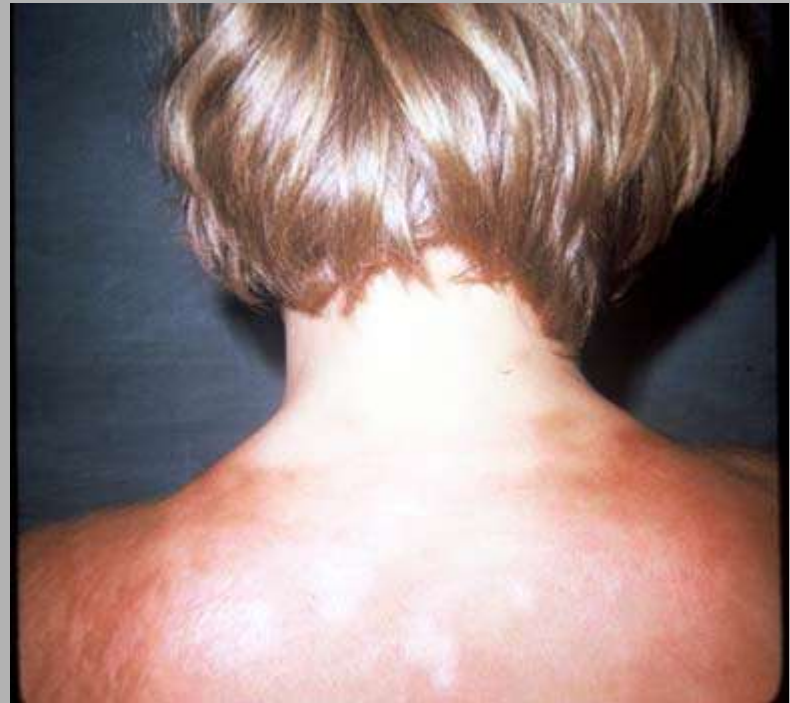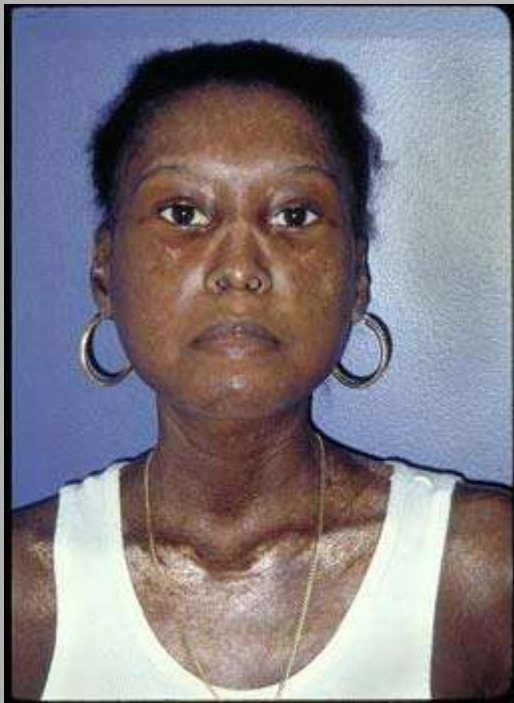ΣΥΝΔΡΟΜΟ SJOGREN

- ΧΡΟΝΙΑ ΒΡΑΔΕΩΣ ΕΞΕΛΙΣΣΟΜΕΝΗ ΝΟΣΟΣ
 - ΛΕΜΦΟΚΥΤΤΑΡΙΚΗ ΔΙΗΘΗΣΗ ΚΑΙ ΚΑΤΑΣΤΡΟΦΗ ΕΞΩΚΡΙΝΩΝ ΑΔΕΝΩΝ
 - ΞΗΡΟΦΘΑΛΜΙΑ, ΞΗΡΟΣΤΟΜΙΑ
 - ΕΥΚΟΛΗ ΚΟΠΩΣΗ, ΦΑΙΝΟΜΕΝΟ RAYNAUD
 - ΔΙΟΓΚΩΣΗ ΠΑΡΩΤΙΔΩΝ
 - ΕΞΩΑΔΕΝΙΚΕΣ ΕΚΔΗΛΩΣΕΙΣ
- ΔΙΑΜΕΣΗ ΠΝΕΥΜΟΝΟΠΑΘΕΙΑ, ΝΕΦΡΙΤΙΔΑ,
ΣΠΕΙΡΑΜΑΤΟΝΕΦΡΙΤΙΔΑ
- ΑΥΤΟΑΝΤΙΣΩΜΑΤΑ ΠΥΡΗΝΙΚΑ ΚΑΙ ΚΥΤΤΑΡΟΠΛΑΣΜΑΤΙΚΑ(Ro,La)

ΣΚΛΗΡΟΔΕΡΜΑ

- ΙΝΩΣΗ ΚΑΙ ΣΚΛΗΡΥΝΣΗ ΤΟΥ ΔΕΡΜΑΤΟΣ, ΤΩΝ ΤΟΙΧΩΜΑΤΩΝ ΤΩΝ ΑΙΜΟΦΟΡΩΝ ΑΓΓΕΙΩΝ ΚΑΙ ΤΩΝ ΣΠΛΑΓΧΝΩΝ
- ΔΙΑΧΥΤΟ ΔΕΡΜΑΤΙΚΟ ΣΚΛΗΡΟΔΕΡΜΑ
- ΠΕΡΙΟΡΙΣΜΕΝΟ ΔΕΡΜΑΤΙΚΟ ΣΚΛΗΡΟΔΕΡΜΑ
- ΣΥΝΔΡΟΜΟ CREST
- ΟΙ ΓΥΝΑΙΚΕΣ ΠΡΟΣΒΑΛΛΟΝΤΑΙ ΣΥΧΝΟΤΕΡΑ (30-50 ΕΤΩΝ)
- ΑΝΤΙΣΩΜΑΤΑ ΚΑΤΑ ΤΗΣ ΤΟΠΟΪΣΟΜΕΡΑΣΗΣ 1 (Scl 70) ΚΑΙ ΚΑΤΑ ΤΟΥ ΚΕΝΤΡΟΜΕΡΙΔΙΟΥ

ΣΚΛΗΡΟΔΕΡΜΑ



Πολυμυοσιτιδα-δερματομυοσιτιδα

- ΙΔΙΟΠΑΘΕΙΣ ΦΛΕΓΜΟΝΩΔΕΙΣ
ΛΕΜΦΟΚΥΤΤΑΡΙΚΟΙ ΝΟΣΟΙ ΤΩΝ
ΣΚΕΛΕΤΙΚΩΝ ΜΥΩΝ
- ΠΡΟΣΒΑΛΛΟΥΝ ΚΑΤ'ΕΞΟΧΗΝ ΓΥΝΑΙΚΕΣ
- ΣΥΜΜΕΤΡΙΚΗ ΑΔΥΝΑΜΙΑ ΚΕΝΤΡΟΜΕΛΙΚΩΝ
ΜΥΩΝ
- ΔΥΣΦΑΓΙΑ,ΔΙΑΜΕΣΗ ΠΝΕΥΜΟΝΟΠΑΘΕΙΑ
- ΕΞΑΝΘΗΜΑ ΔΕΡΜΑΤΟΜΥΟΣΙΤΙΔΑΣ
(ΗΛΙΟΤΡΟΠΙΟ)
- ΕΚΖΕΜΑΤΟΕΙΔΗΣ ΔΕΡΜΑΤΙΤΙΔΑ

Πολυμοσοσιτιδα-δερματομοσοσιτιδα

