Ο ΕΓΚΕΦΑΛΟΣ:
Εγκεφαλικός Φλοιός Ι

ΑΝΔΡΕΑΣ ΠΑΠΑΣΑΒΒΑΣ
MSc, PH.D

Ο ΕΓΚΕΦΑΛΟΣ: ΠΕΡΙΓΡΑΦΗ 1

Ο εγκέφαλος περιβάλλεται και προστατεύεται από το κρανίο
και χωρίζεται ανατομικά σε τρεις μεγάλες περιοχές που είναι:

1. ***Τα εγκεφαλικά ημισφαίρια.***
2. ***Η παρεγκεφαλίδα.***
3. ***Το εγκεφαλικό στέλεχος.***

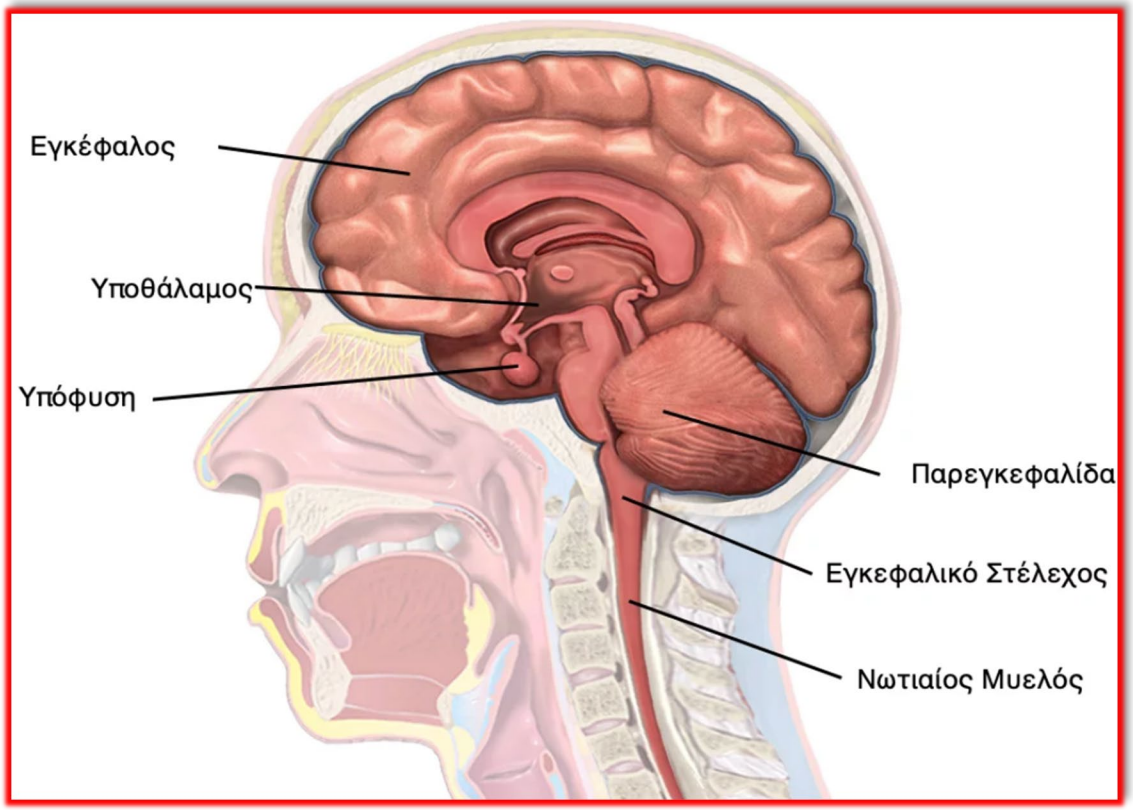

Ανατομική οργάνωση του φλοιού

Ο φλοιός του εγκεφάλου ως κεντρικός γεννήτορας προτύπων

Camillo Golgi
(1843-1926)

Santiago Ramón y Cajal
(1852-1934)

Βραβείο Νόμπελ Φυσιολογίας - Ιατρικής το 1906 για τις μελέτες τους για τη δομή του νευρικού συστήματος

Ο ΕΓΚΕΦΑΛΟΣ: *Εγκεφαλικά Ημισφαίρια*

- ***Ο εξωτερικός χιτώνας που καλύπτει τα ημισφαίρια ονομάζεται φλοιός.***

- **Έχει πολλές αναδιπλώσεις τις *έλικες* και τις *αύλακες*.**

- **Χάρη σε αυτές, *αυξάνεται κατά πολύ η επιφάνεια του*.**

Εγκεφαλικά Ημισφαίρια: Εγκεφαλικός Φλοιός

Η επιφάνεια του φλοιού αυξάνεται σημαντικά με την αναδιπλωμένη εμφάνιση των αυλακών και των ελίκων.

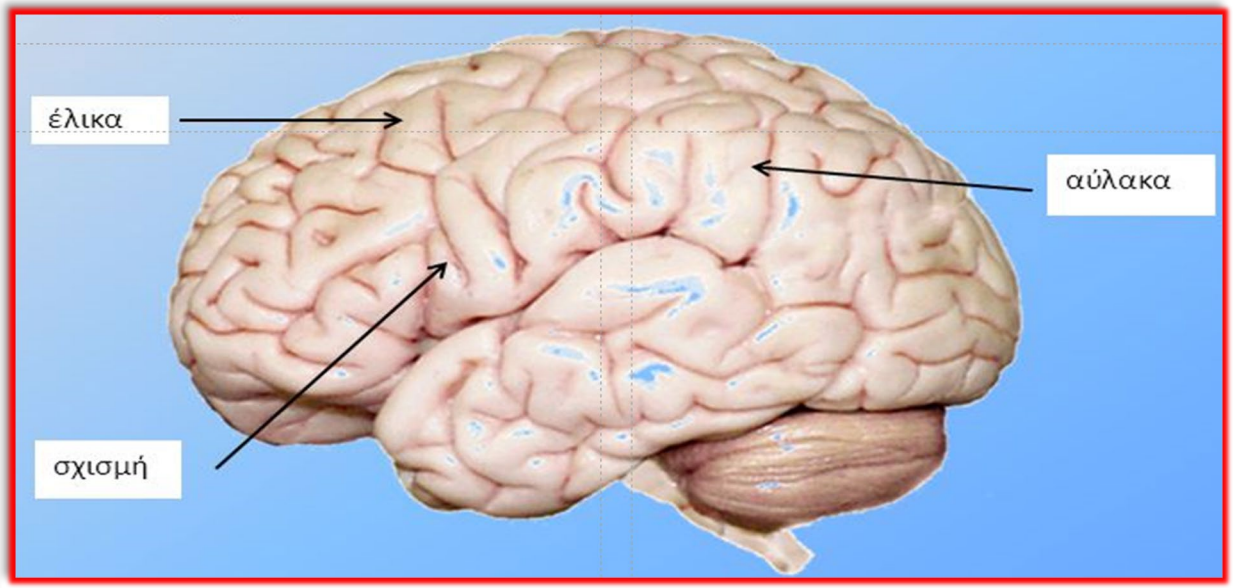

Εγκεφαλικά Ημισφαίρια: Εγκεφαλικός Φλοιός

Η αναδίπλωση του φλοιού αυξάνει την επιφάνεια του εγκεφάλου επιτρέποντας περισσότερους νευρώνες στο εσωτερικό του κρανίου.

Κάθε πτυχή ονομάζεται έλικα και κάθε αυλάκωση μεταξύ των πτυχών ονομάζεται αύλακα.

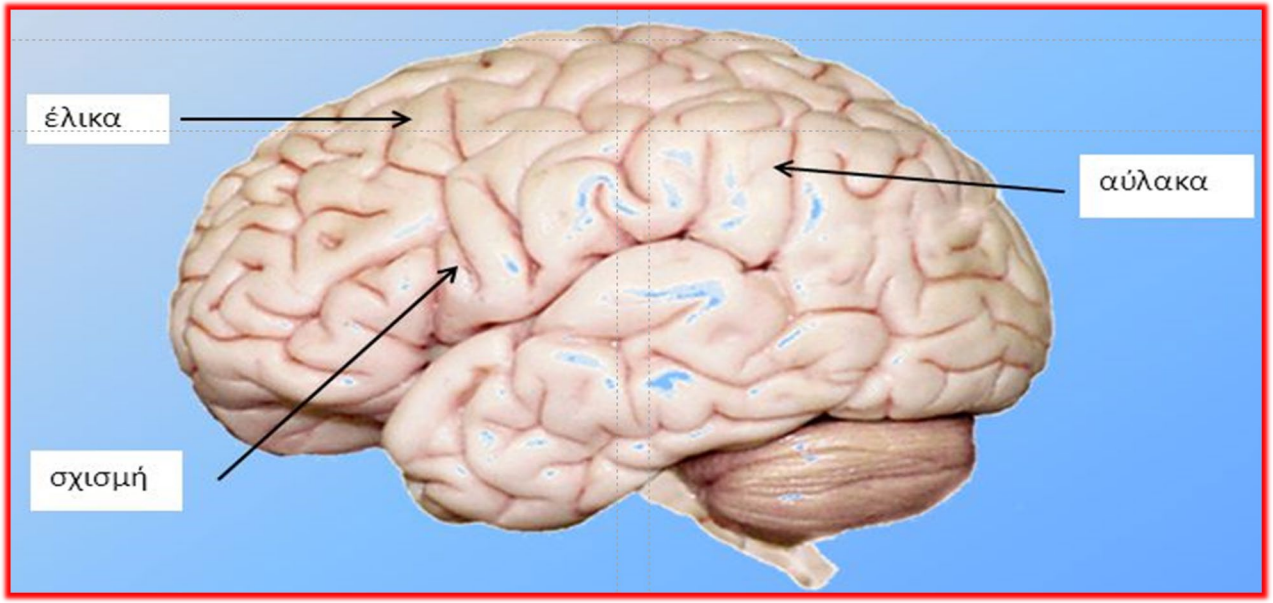

Εγκεφαλικός Φλοιός: Έλικες

- **Η επιφάνεια του φλοιού έχει πολλές εγκολπώσεις, τις *έλικες* με αποτέλεσμα, *σχεδόν τα 2/3 του φλοιού να βρίσκονται κρυμμένα κάτω μέσα στις αύλακες που σχηματίζονται.***

- ***Οι αύλακες διακρίνονται* σε *ολικές*, που *είναι βαθιές και αφορούν όλο το πάχος του ημισφαιρίου* και σε *φλοιώδεις*, που *περιορίζονται μόνο στο φλοιό των ημισφαιρίων.***

- ***Οι ολικές αύλακες λέγονται και σχισμές* (στην αγγλική ορολογία οι όροι αύλακα και σχισμή είναι ταυτόσημοι).**

Εγκεφαλικά Ημισφαίρια: Εγκεφαλικός Φλοιός

Ο εγκεφαλικός φλοιός είναι μια δομή στον εγκέφαλο των σπονδυλωτών ζώων με χαρακτηριστικές λειτουργικές και ανατομικές - δομικές ιδιότητες.

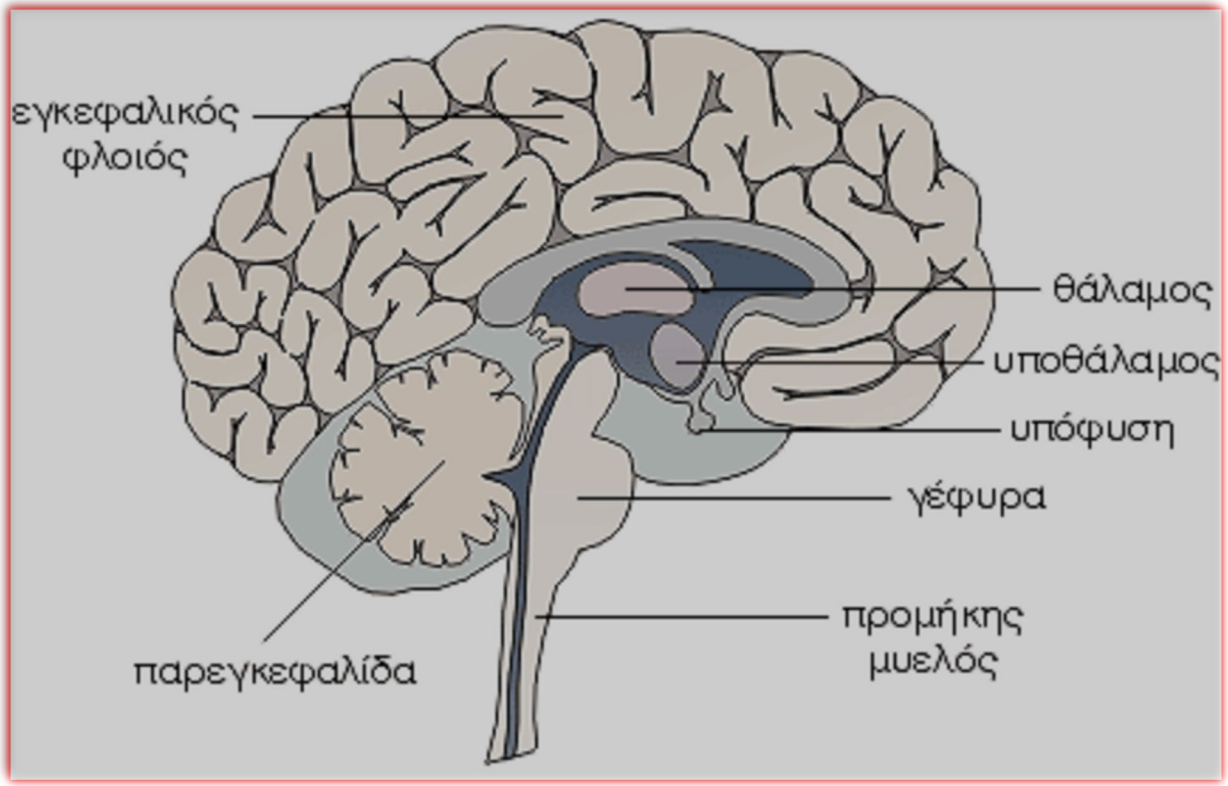

Εγκεφαλικά Ημισφαίρια: Εγκεφαλικός Φλοιός

Σε ολόκληρο τον φλοιό του εγκεφάλου περιέχονται περίπου *100 δισεκατομμύρια νευρώνες.*

"Medical Physiology", ΜΕΡΟΣ XI, ΚΕΦΑΛΑΙΟ 58, Gyton and Hall, 14th Edition, 2021

Εγκεφαλικά Ημισφαίρια: Εγκεφαλικός Φλοιός

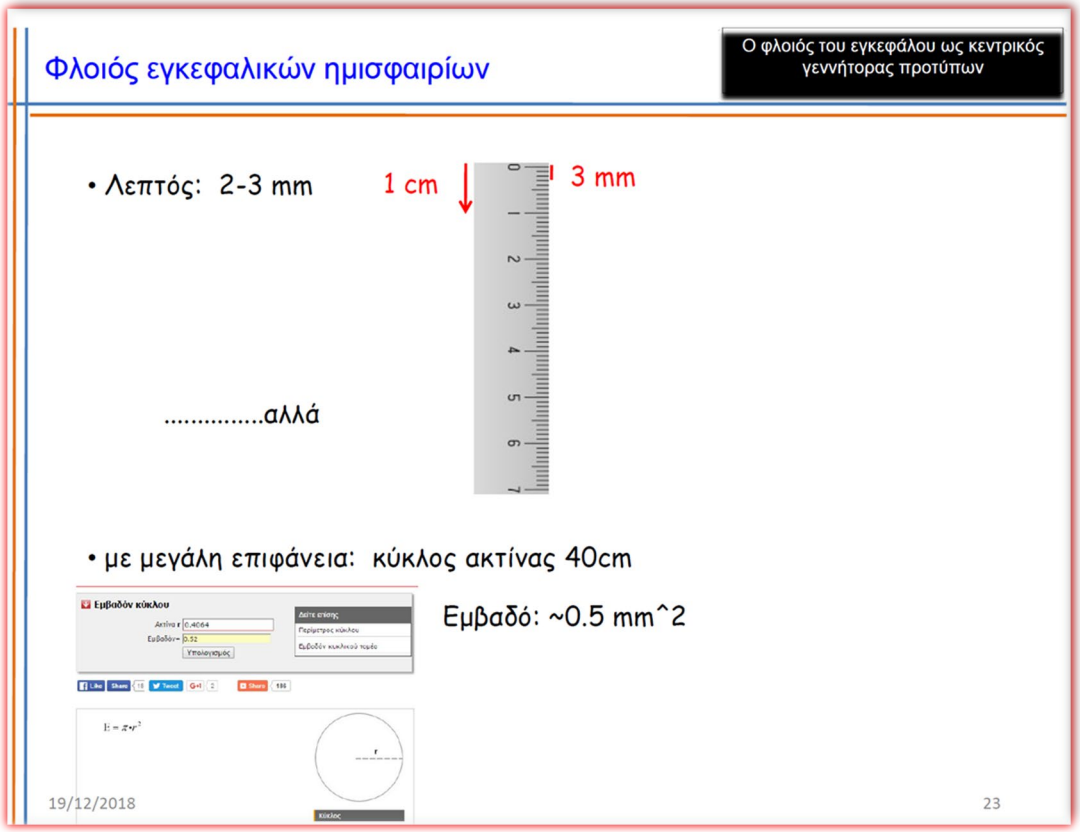

Ο *ανθρώπινος εγκεφαλικός φλοιός*
έχει *πάχος 2 – 5 mm*

Εγκεφαλικά Ημισφαίρια: Εγκεφαλικός Φλοιός

Το λειτουργικό τμήμα του εγκεφαλικού φλοιού αποτελείται από μια *λεπτή στιβάδα από νευρώνες πάχους 2 έως 5 mm*, η οποία καλύπτει την επιφάνεια όλων των ελίκων του εγκεφάλου και εμφανίζει *ολική επιφάνεια 0,25 τετραγωνικού μέτρου*.

"Medical Physiology", ΜΕΡΟΣ XI, ΚΕΦΑΛΑΙΟ 58, Gyton and Hall, 14th Edition, 2021

Ανατομική οργάνωση του φλοιού: Χρώση Golgi



Camillo Golgi

Πέρασε μεγάλο μέρος της καριέρας του μελετώντας το κεντρικό νευρικό σύστημα. Ωστόσο, οι τεχνικές χρώσης ιστών κατά το δεύτερο μισό του 19ου αιώνα, ήταν ανεπαρκείς για τη μελέτη του νευρικού ιστού. Ενώ εργαζόταν ως επικεφαλής ιατρικός σύμβουλος σε ψυχιατρικό νοσοκομείο, πειραματίστηκε με τεχνικές χρώσης ιστών με ενώσεις μετάλλων, χρησιμοποιώντας κυρίως ενώσεις του αργύρου. Ανακάλυψε μια μέθοδο χρώσης νευρικού ιστού που έδιδε χρώση σε περιορισμένο αριθμό κυττάρων τυχαία από το σύνολό τους. Αυτό του επέτρεψε να διακρίνει για πρώτη φορά τις διαδρομές των νευρικών κυττάρων στον εγκέφαλο. Αποκάλεσε την ανακάλυψή του «μαύρη αντίδραση» (στα ιταλικά *reazione nera*), που αργότερα πήρε το όνομά του (μέθοδος χρώσης Golgi). Ο λόγος για την τυχαία αυτή χρώση δεν είναι ακόμη κατανοητός.

Η μαύρη αντίδραση συνίστατο στην δημιουργία μικροκρυστάλλων χρωμικού αργύρου ((Ag_2CrO_4) (μαύρο χρώμα), με αντίδραση νιτρικού αργύρου με διχρωμικό κάλιο και την απόθεσή τους στο σώμα (cyton) του νευρικού κυττάρου, καθώς και στον άξονα και τους δενδρίτες, παρέχοντας ένα εξαιρετικά σαφές και με ισχυρή αντίθεση (κοντράστ) εικόνα των νευρώνων σε κίτρινο φόντο.

Η δυνατότητα ξεχωριστής απεικόνισης νευρώνων πιθανώς οδήγησε στην αποδοχή της θεωρίας των νευρώνων. Ωστόσο, ο ίδιος ο Golgi οδηγήθηκε στην πεποίθηση ότι το νευρικό σύστημα είναι ένα ενιαίο δίκτυο, όχι ξεχωριστά κύτταρα, έννοια που ονομάζεται «δικτυωτή θεωρία» (reticular theory). Υποστήριξε αυτήν την θεωρία ακόμη και όταν αυτή είχε απαξιωθεί και στη διάλεξή του κατά την απονομή του βραβείου Νόμπελ

https://el.wikipedia.org/wiki/Καμίλο Γκόλντζι
https://en.wikipedia.org/wiki/Golgi's_method#cite_note-1

Ανατομική οργάνωση του φλοιού: Χρώση Golgi

Ανατομική οργάνωση του φλοιού: Χρώση Golgi

Ο φλοιός του εγκεφάλου ως κεντρικός γεννήτορας προτύπων

Santiago Ramón y Cajal

Golgi' staining was used by Spanish neuroanatomist Santiago Ramón y Cajal (1852-1934) to discover a number of novel facts about the organization of the nervous system, inspiring the birth of the neuron doctrine.

https://en.wikipedia.org/wiki/Golgi's_method



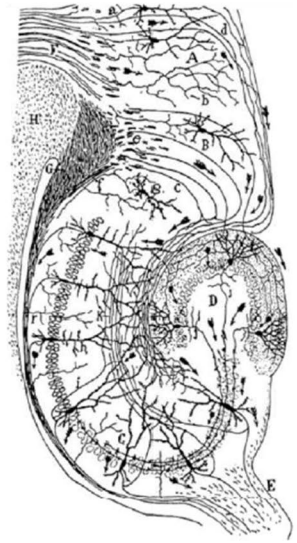

Drawing of the neural circuitry of the rodent hippocampus.

Histologie du Système Nerveux de l'Homme et des Vertébrés, Vols. 1 and 2. A. Maloine. Paris. 1911

Νευρωνικό δίκτυο Ιπποκάμπου

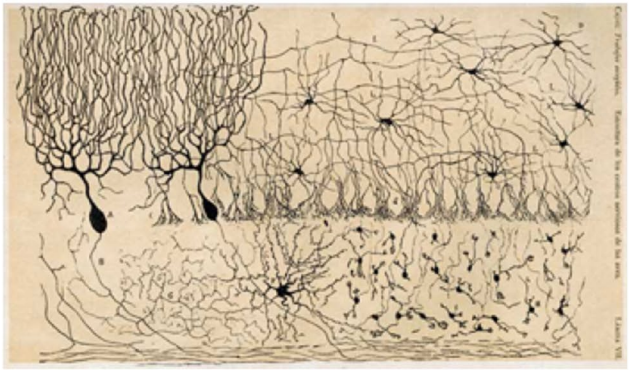

Drawing of the cells of the chick cerebellum, from "Estructura de los centros nerviosos de las aves", Madrid, 1905

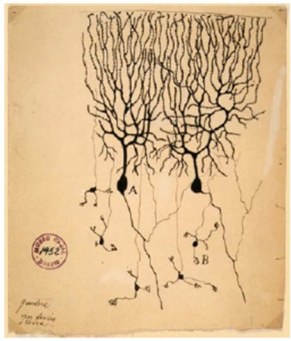

Κύτταρα Purkinje (Παρεγκεφαλίδα)

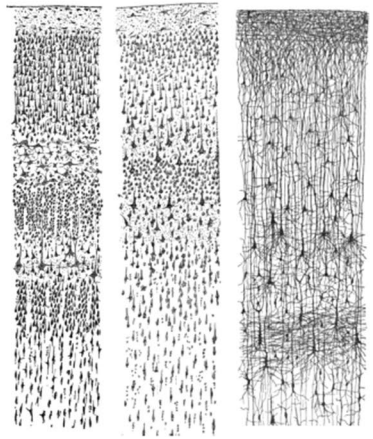

Drawn in 1899, taken from the book "Comparative study of the sensory areas of the human cortex"

Εγκεφαλικός φλοιός

Ανατομική Οργάνωση: Ο φλοιός είναι οργανωμένος σε στιβάδες

Ο φλοιός του εγκεφάλου ως κεντρικός γεννήτορας προτύπων

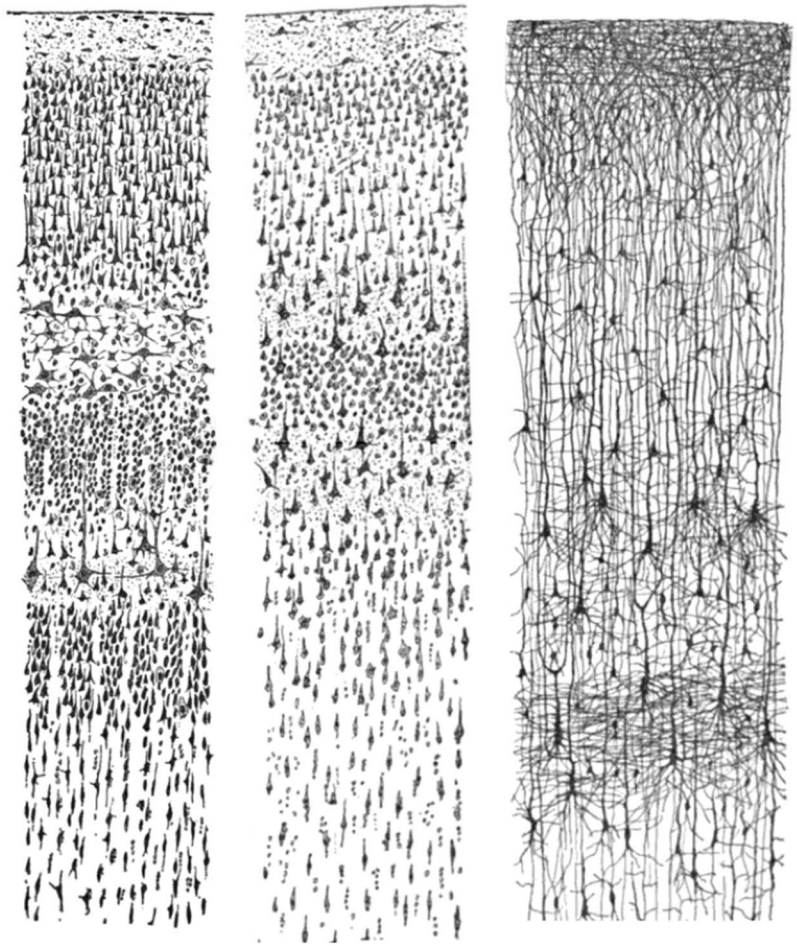

Ramón y Cajal (1899): "Comparative study of the sensory areas of the human cortex"

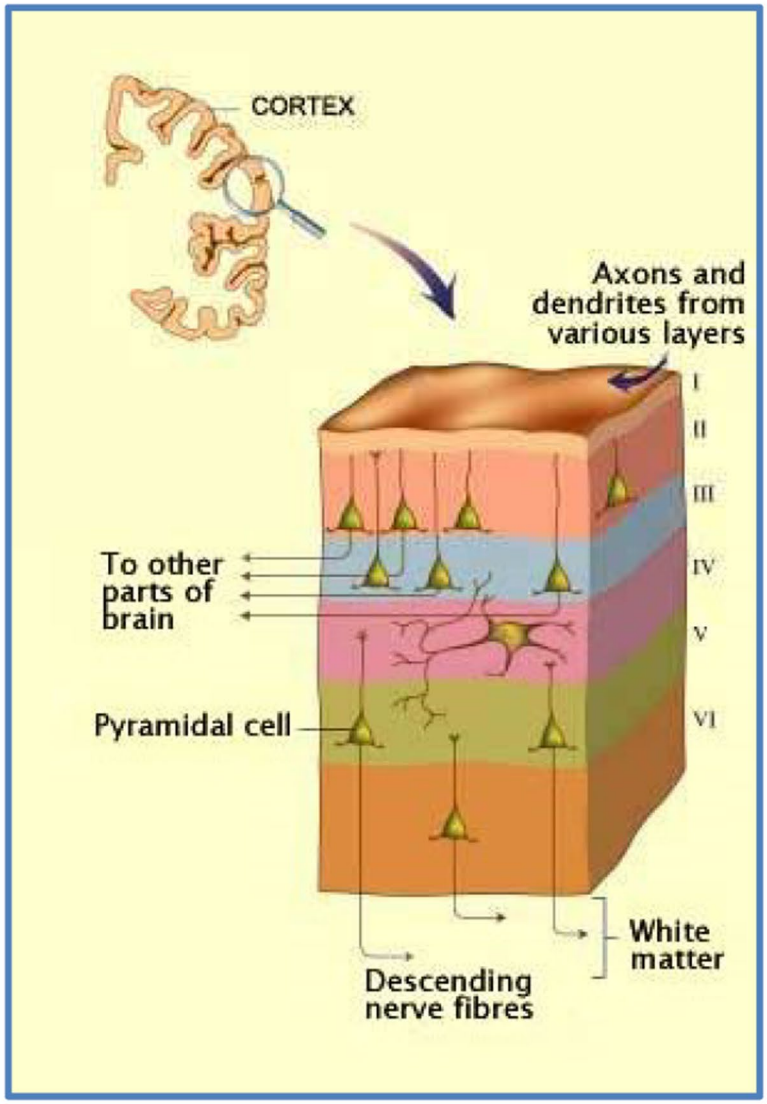

http://thebrain.mcgill.ca/flash/d/d_02/d_02_cl/d_02_cl_vis/d_02_cl_vis.html

Ανατομική Οργάνωση: νεοφλοιός εν. παλαιοφλοιού

Ο φλοιός του εγκεφάλου ως κεντρικός γεννήτορας προτύπων

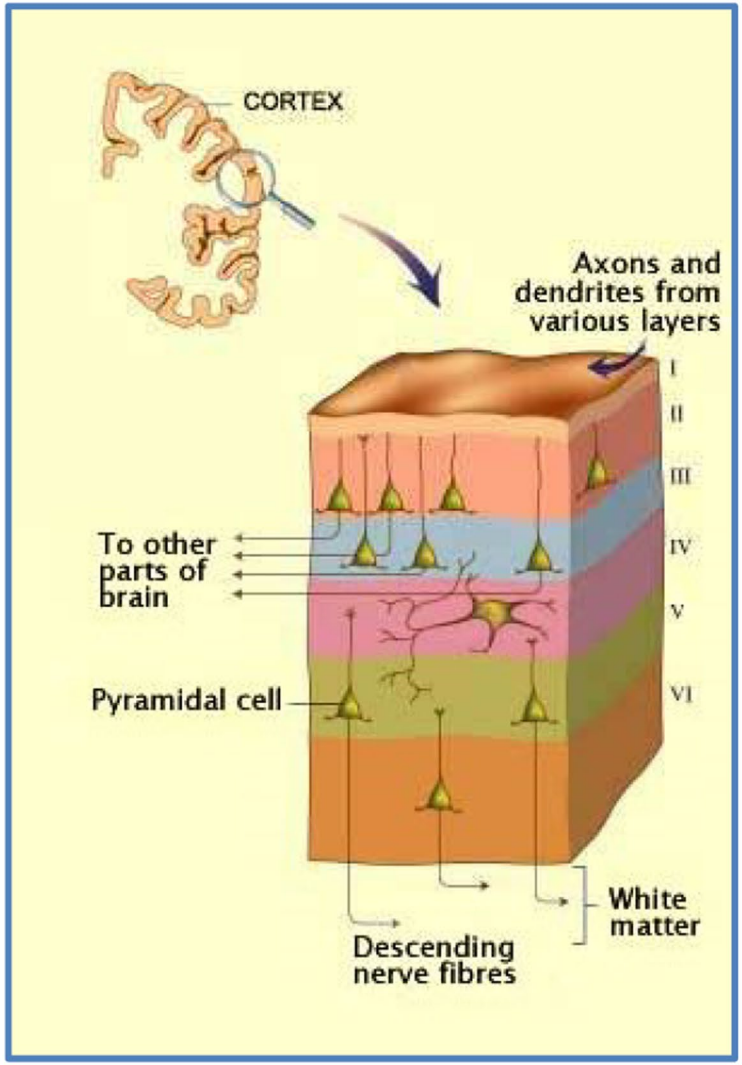

http://thebrain.mcgill.ca/flash/d/d_02/d_02_cl/d_02_cl_vis/d_02_cl_vis.html

Ο φλοιός είναι οργανωμένος σε στιβάδες

- Τα κυτταρικά σώματα των νευρώνων του φλοιού του εγκεφάλου κατανέμονται σε στιβάδες.
- Κάθε στιβάδα διαφοροποιείται στη βάση:

(α) τον τύπο νευρώνων που περιέχει,
(β) τις συνδέσεις της με άλλες περιοχές του εγκεφάλου

Πόσες είναι οι στιβάδες του φλοιού;

	εγκεφαλικός φλοιός	
	νεοφλοιός	παλαιοφλοιός
φυλογενετικά (εξελικτικά)	νεότερος	παλαιότερος
αριθμός στιβάδων	6	3
Που συναντάται;	Πλειοψηφία (90%) φλοιού	Ιππόκαμπο, Απιοειδής (οσφρητικός) φλοιός

Ανατομική Οργάνωση: νεοφλοιός εν. παλαιοφλοιού

Ο φλοιός του εγκεφάλου ως κεντρικός γεννήτορας προτύπων

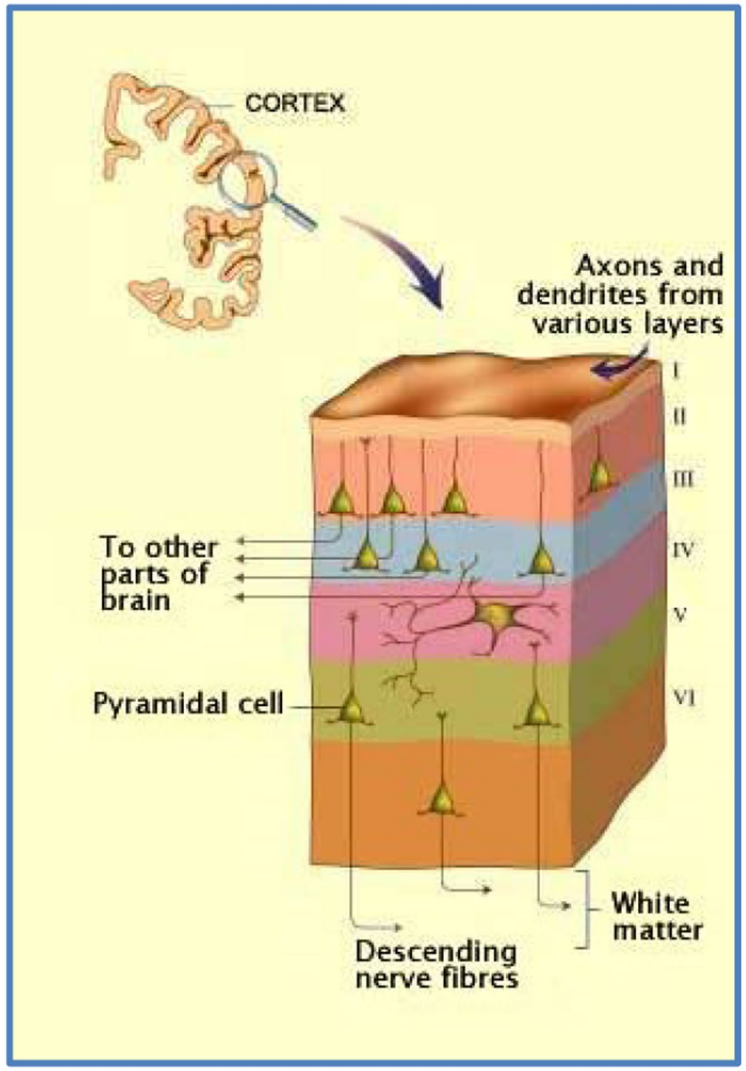

http://thebrain.mcgill.ca/flash/d/d_02/d_02_cl/d_02_cl_vis/d_02_cl_vis.html

Πώς αριθμούνται οι στιβάδες του φλοιού;

- Με λατινική αρίθμηση: από το I έως το VI (λατινική αρίθμηση)
- Από έξω πρός τα μέσα: ξεκινώντας από την εξώτερη στιβάδα (τη στιβάδα δηλαδή που έρχεται σε επαφή με τη χοριοειδή μήνιγγα)

Είναι όμοιες όλες οι περιοχές του νεοφλοιού;

- Όχι! Μπορεί να έχουν όλες τους 6 στιβάδες, αλλά αυτές μπορεί να καταλαμβάνουν διαφορετική έκταση (πάχος). Χαρακτηριστικό παράδειγμα:

Αισθητικός εναντίον Κινητικού φλοιού

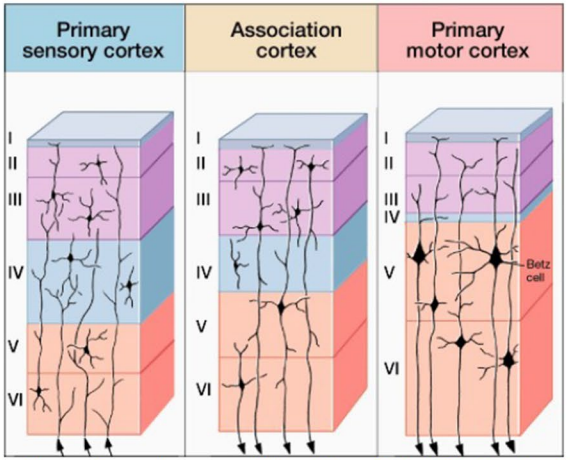

http://www.facmed.unam.mx/Libro-NeuroFisio/08b-CerebroOrg/CortezaOrg.html

Ανατομική Οργάνωση Νεοφλοιού: Κοκκώδης (granular) εν. Άκοκκου (agranular)

Ο φλοιός του εγκεφάλου ως κεντρικός γεννήτορας προτύπων

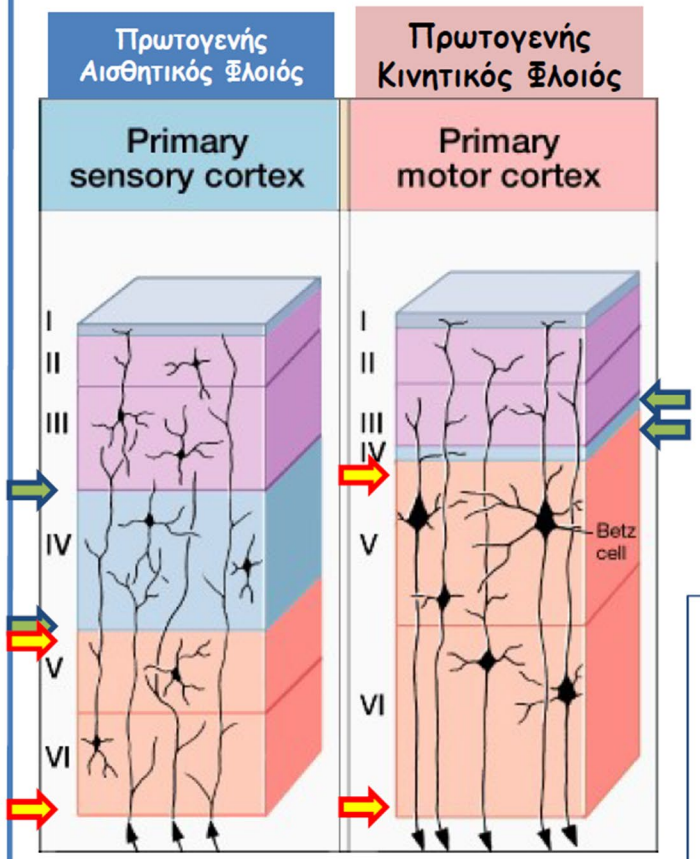

Τροποποιημένη εικόνα από: http://www.facmed.unam.mx/Libro-NeuroFisio/08b-CerebroOrg/CortezaOrg.html

Πίνακας: Σύγκριση αισθητικού και κινητικού (νεο)φλοιού

	Αισθητικός φλοιός	Κινητικός φλοιός
Λειτουργικές διαφορές	Περιοχή υπεύθυνη για την αντίληψη των αισθητικών ερεθισμάτων (προσαγωγά σήματα)	Ελέγχει και διαμορφώνει τα απαγωγά σήματα/ «εντολές» πρός τους γραμμωτούς μύς για εκούσια κίνηση
Δομικές διαφορές	Ανεπτυγμένη τη στιβάδα 4	Ανεπτυγμένη τη στιβάδα 5
	Κοκκώδης τύπος φλοιού	Άκοκκος τύπος φλοιού

- Η στιβάδα 4 είναι η υποδεκτική περιοχή/στιβάδα του φλοιού (εδώ εισέρχονται πληροφορίες από υποφλοϊικές περιοχές, όπως ο θάλαμος). Για τον αισθητικό φλοιό αυτή είναι η αισθητικο-υποδεκτική του στιβάδα.
- Η στιβάδα 4 του αισθητικού φλοιού περιέχει πολλά μικρά κύτταρα (αστεροειδή κύτταρα) που του προσδίδουν χαρακτηριστική εικόνα πολλαπλών κόκκων (εξού κοκκώδης φλοιός)
- Η στιβάδα 5 του κινητικού φέρει πλήθος μεγάλου μεγέθους νευρώνων, τα πυραμιδικά κύτταρα (Betz κύτταρα)

Ανατομική Οργάνωση Νεοφλοιού: Κοκκώδης (granular) εν. Άκοκκου (agranular)

Ο φλοιός του εγκεφάλου ως κεντρικός γεννήτορας προτύπων

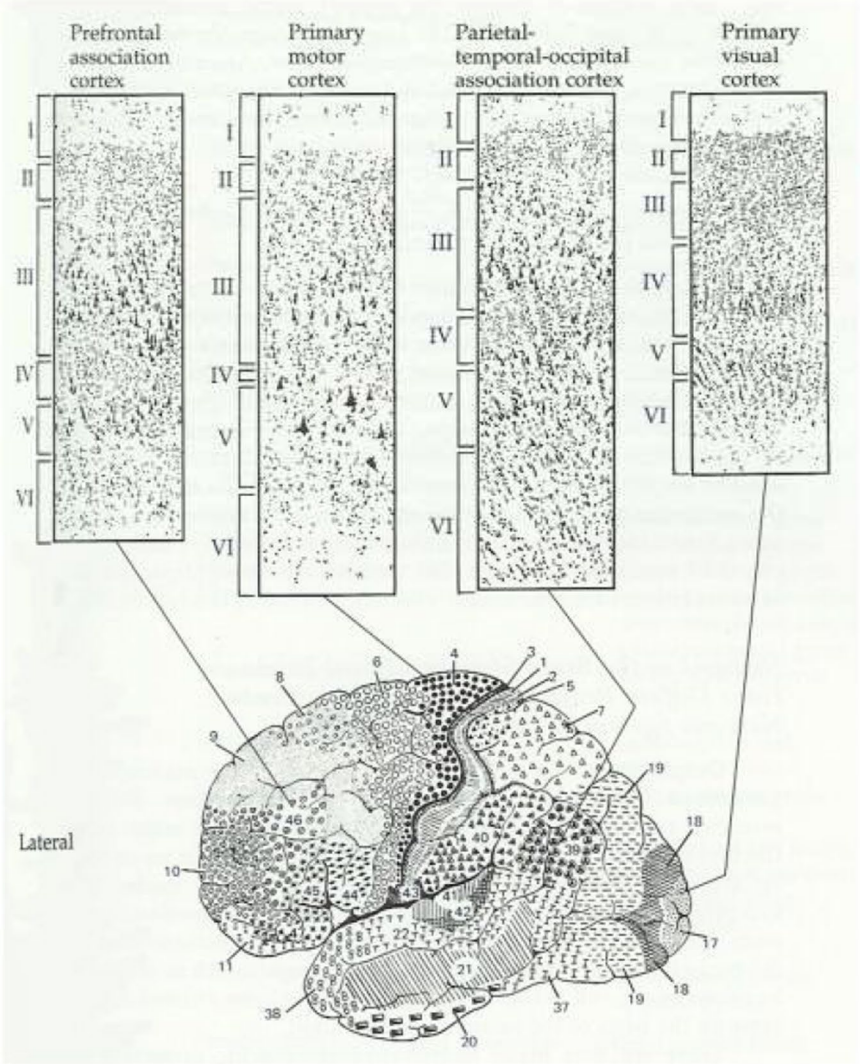

I. Molecular
II. External granular
III. External pyramidal
IV. Internal granular
V. Internal pyramidal
VI. Polymorphous

Από http://www.unige.ch/cyberdocuments/theses2003/RivaraC-B/images/fig.2.jpg

Εγκεφαλικός Φλοιός 1: Η Λεπτή Υφή

Απεικονίζονται οι εξής στιβάδες:

I. Μοριακή.

II. Έξω κοκκώδης.

III. Πυραμιδικών κυττάρων.

IV. Έσω κοκκώδης.

V. Των μεγάλων πυραμιδικών κυττάρων.

VI. Ατρακτοειδών ή πολύμορφων κυττάρων.

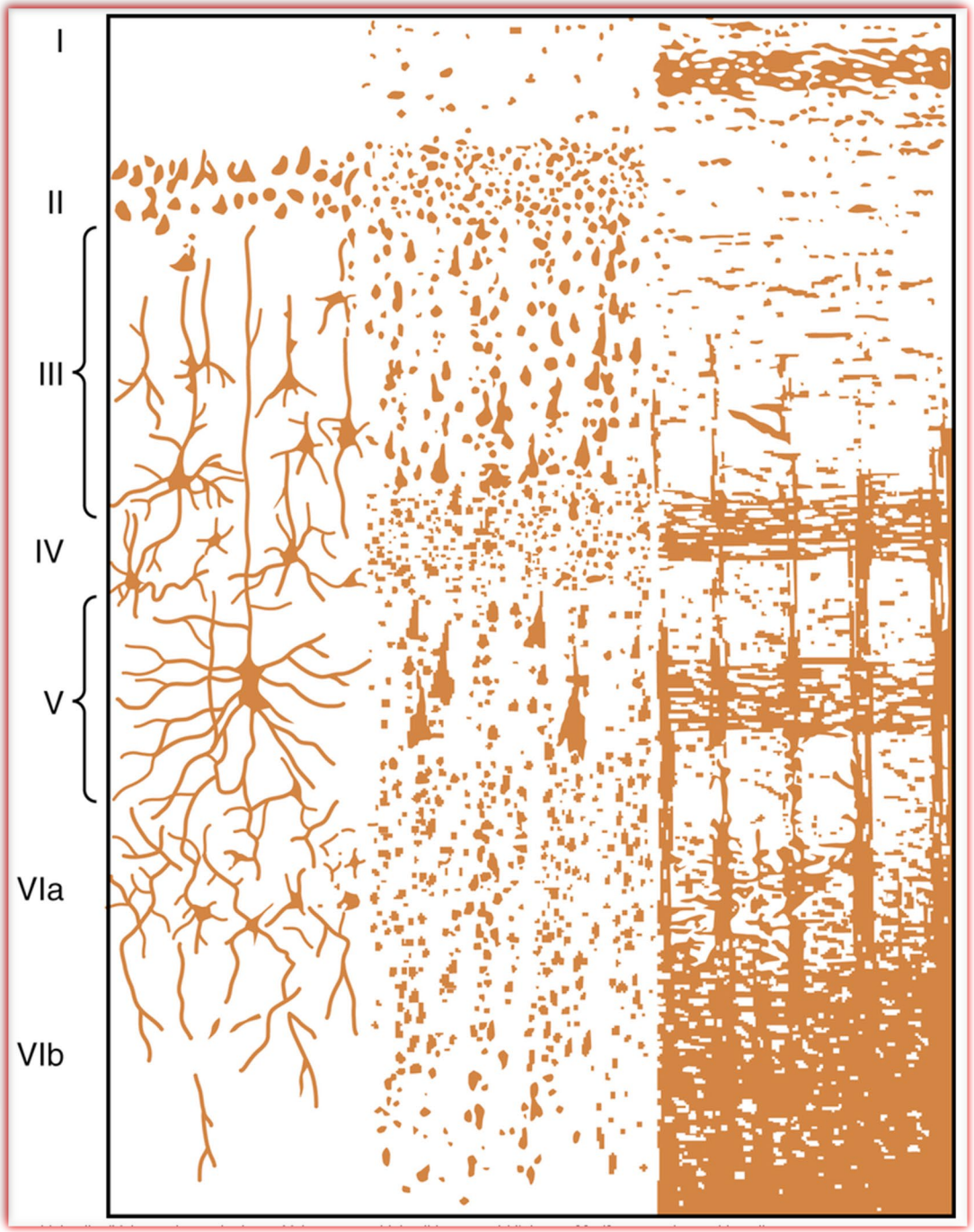

"Medical Physiology", ΜΕΡΟΣ XI, ΚΕΦΑΛΑΙΟ 58,
Gyton and Hall, 14th Edition, 2021

Εγκεφαλικός Φλοιός 2: Η Λεπτή Υφή

Τα περισσότερα από αυτά τα κύτταρα ανήκουν σε έναν από τους ακόλουθους τρεις τύπους κυττάρων:

1. **Κοκκιώδη ή αστεροειδή κύτταρα.**
2. **Αστρακοειδή κύτταρα.**
3. **Πυραμοειδή κύτταρα.**

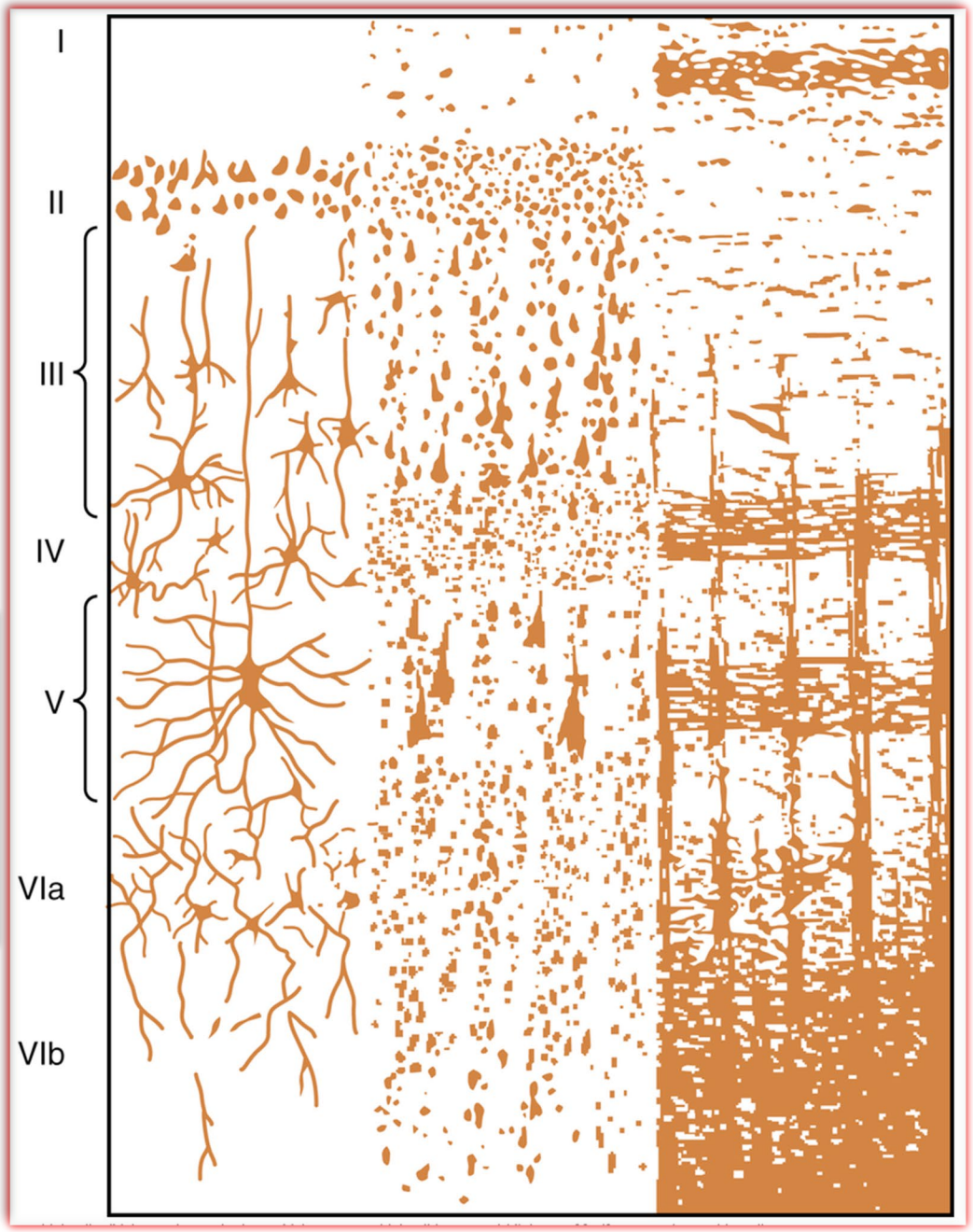

"Medical Physiology", ΜΕΡΟΣ XI, ΚΕΦΑΛΑΙΟ 58, Gyton and Hall, 14th Edition, 2021

Εγκεφαλικός Φλοιός: Η Λεπτή Υφή

1α. Τα Κοκκιώδη ή Αστεροειδή κύτταρα:

- Έχουν βραχείς νευράξονες και γι'αυτό *λειτουργούν κυρίως ως διάμεσοι νευρώνες* στον εγκεφαλικό φλοιό.

- *Ορισμένα* από αυτά είναι *διεγερτικά* και πιθανώς απελευθερώνουν την νευροδιαβιβαστική ουσία *γλουταμικό οξύ* (ή *γλουταμινικό οξύ*).

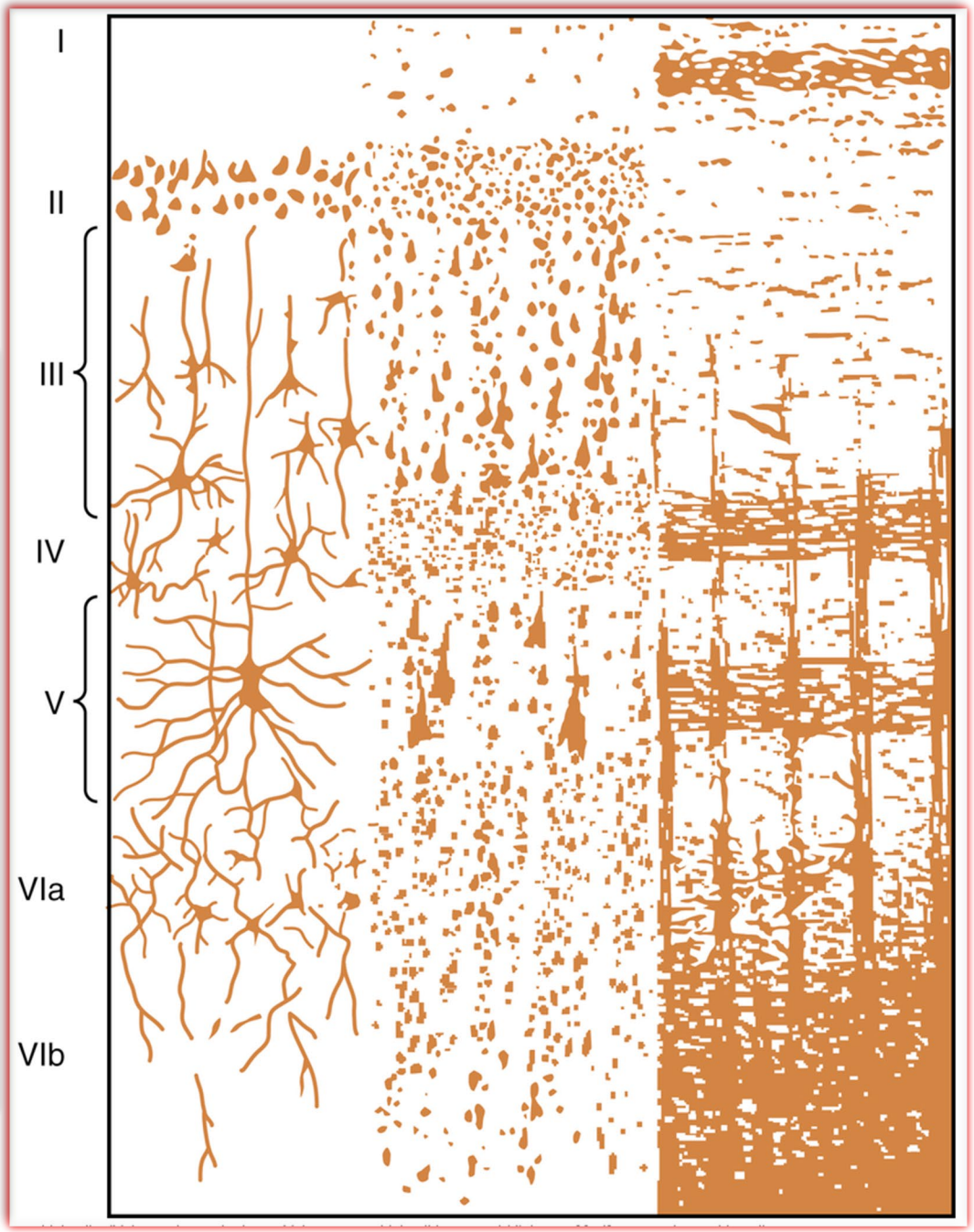

"Medical Physiology", ΜΕΡΟΣ XI, ΚΕΦΑΛΑΙΟ 58,
Gyton and Hall, 14th Edition, 2021

Εγκεφαλικός Φλοιός: Η Λεπτή Υφή

1β. Τα Κοκκιώδη ή Αστεροειδή κύτταρα:

- Άλλα είναι *ανασταλτικά* και απελευθερώνουν την ανασταλτική νευροδιαβιβαστική ουσία *γάμμα αμινοβουτυρικό οξύ (GABA).*

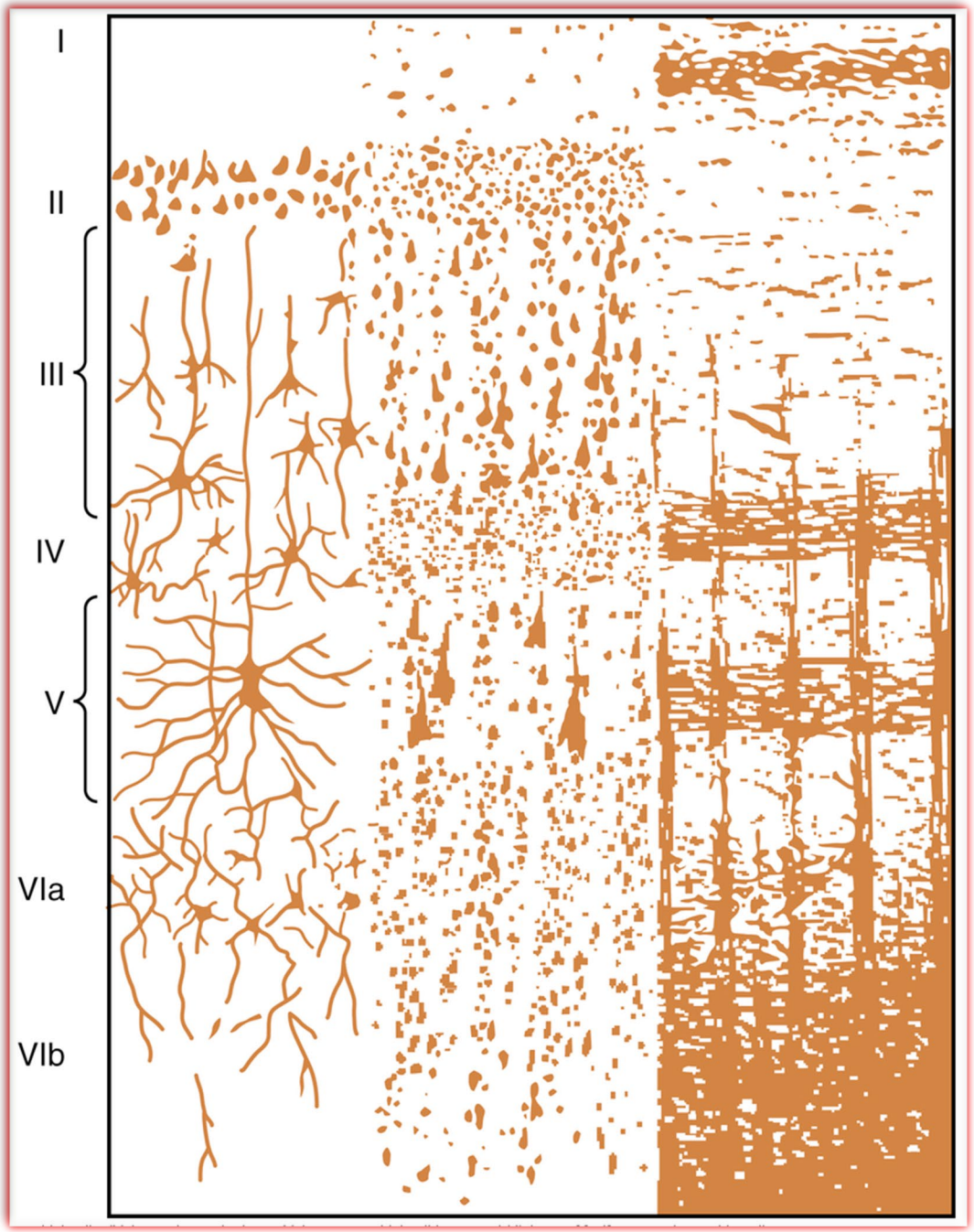

"Medical Physiology", ΜΕΡΟΣ XI, ΚΕΦΑΛΑΙΟ 58,
Gyton and Hall, 14th Edition, 2021

Εγκεφαλικός Φλοιός: Η Λεπτή Υφή

1γ. Τα Κοκκιώδη ή Αστεροειδή κύτταρα:

- Βρίσκονται σε μεγάλους αριθμούς στις αισθητικές περιοχές του φλοιού, καθώς και στις συνειρμικές περιοχές που βρίσκονται μεταξύ των αισθητικών και κινητικών περιοχών.

- Αυτό αποτελεί ένδειξη για υψηλού βαθμού ενδοφλοιϊκή επεξεργασία των εισερχόμενων αισθητικών σημάτων στις αισθητικές και στις συνειρμικές περιοχές.

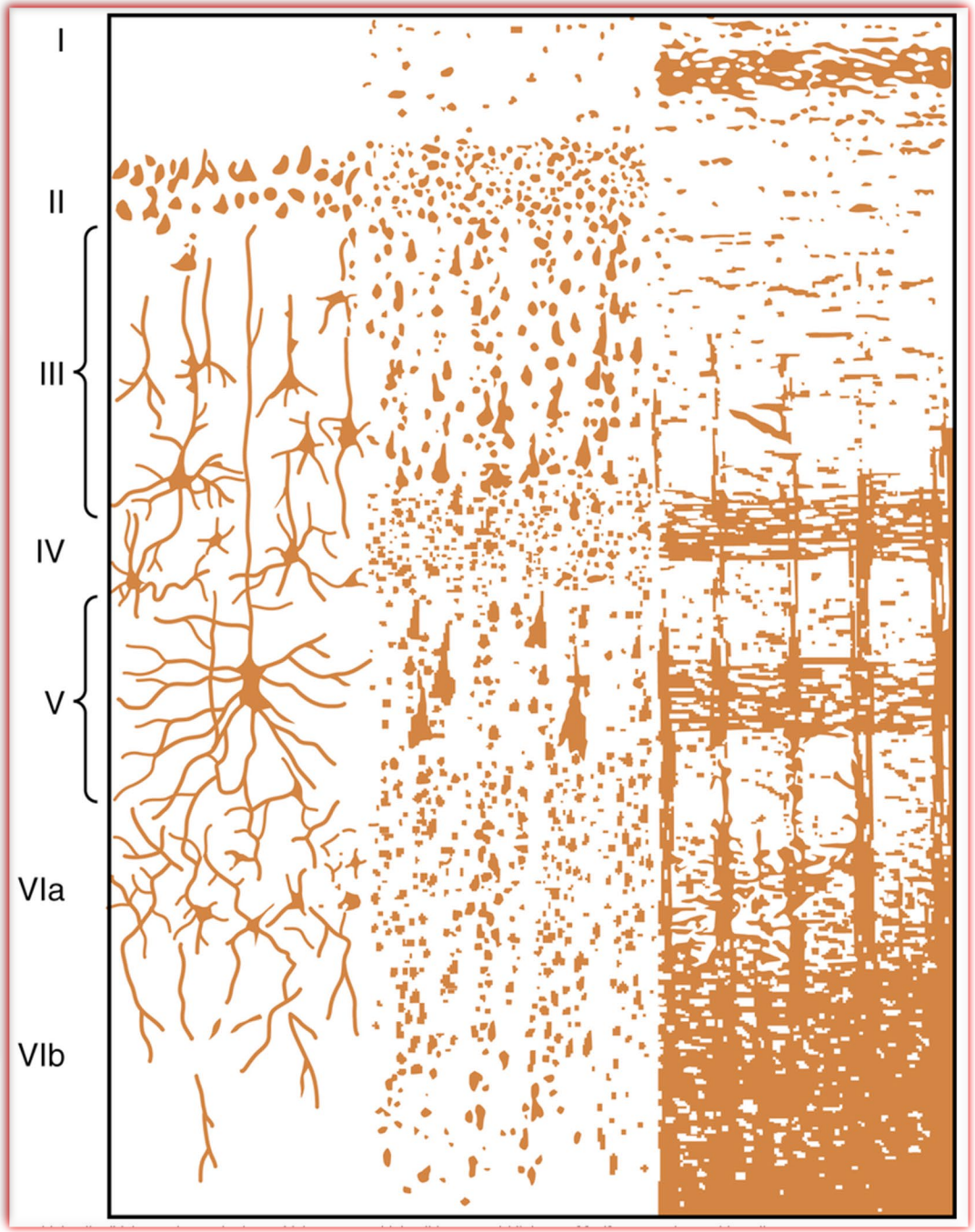

"Medical Physiology", ΜΕΡΟΣ XI, ΚΕΦΑΛΑΙΟ 58,
Gyton and Hall, 14th Edition, 2021

Εγκεφαλικός Φλοιός 1: Η Λεπτή Υφή

2α. Τα Πυραμοειδή και Αστρακοειδή κύτταρα:

- Αποδίδουν όλες σχεδόν τις απαγωγές νευρικές ίνες από τον φλοιό.
- Τα πυραμοειδή είναι τα μεγαλύτερα κύτταρα από τους δύο αυτούς τύπους και υπερέχουν αριθμητικά των αστρακοειδών.
- Από τα πυραμοειδή κύτταρα προέρχονται οι μεγάλες νευρικές ίνες, οι οποίες εκτείνονται μέχρι των νωτιαίο μυελό.

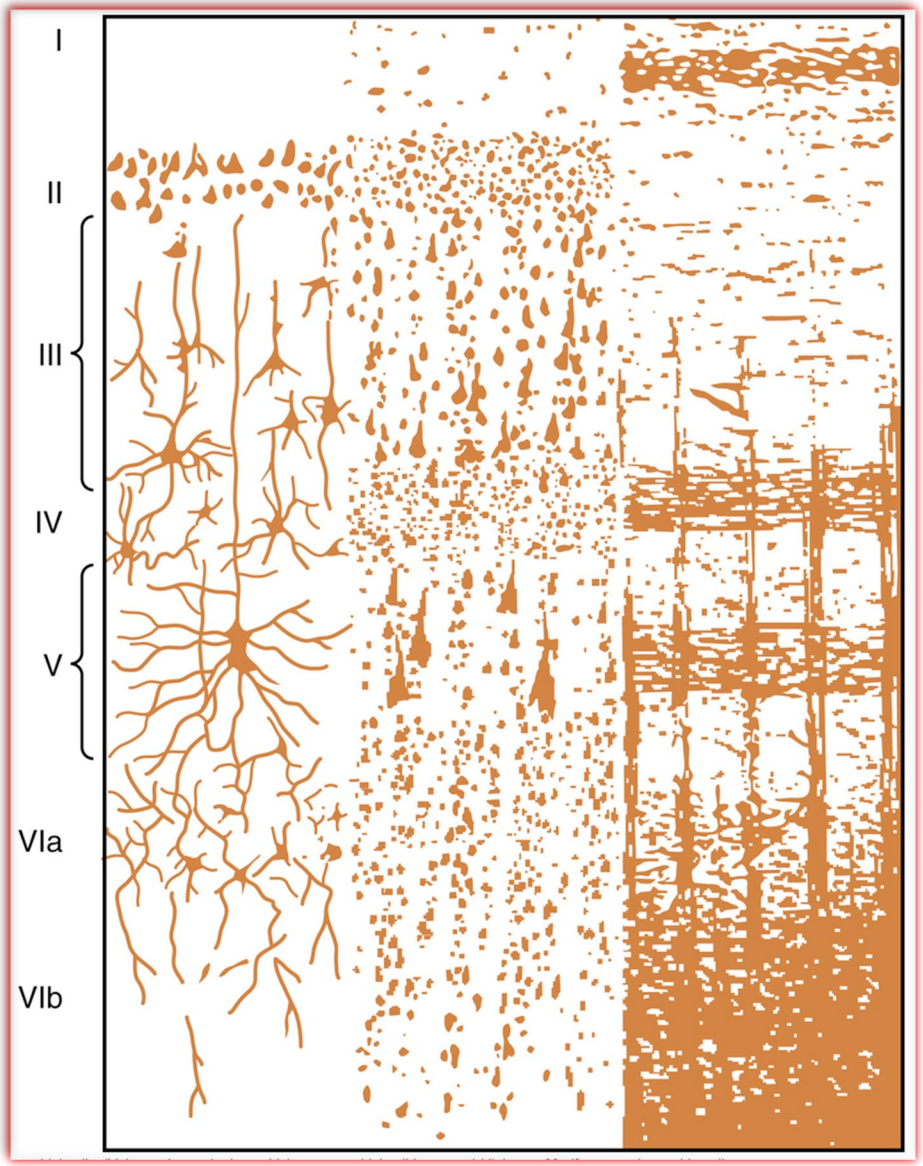

"Medical Physiology", ΜΕΡΟΣ XI, ΚΕΦΑΛΑΙΟ 58, Gyton and Hall, 14th Edition, 2021

Εγκεφαλικός Φλοιός 1: Η Λεπτή Υφή

2β. Τα Πυραμοειδή και Αστρακοειδή κύτταρα:

- Από τα πυραμοειδή κύτταρα προέρχονται επίσης, οι περισσότερες από τις μεγάλες υποφλοιώδεις δεσμίδες από συνειρμικές νευρικές ίνες που φέρονται από τη μια περιοχή του εγκεφάλου στην άλλη.

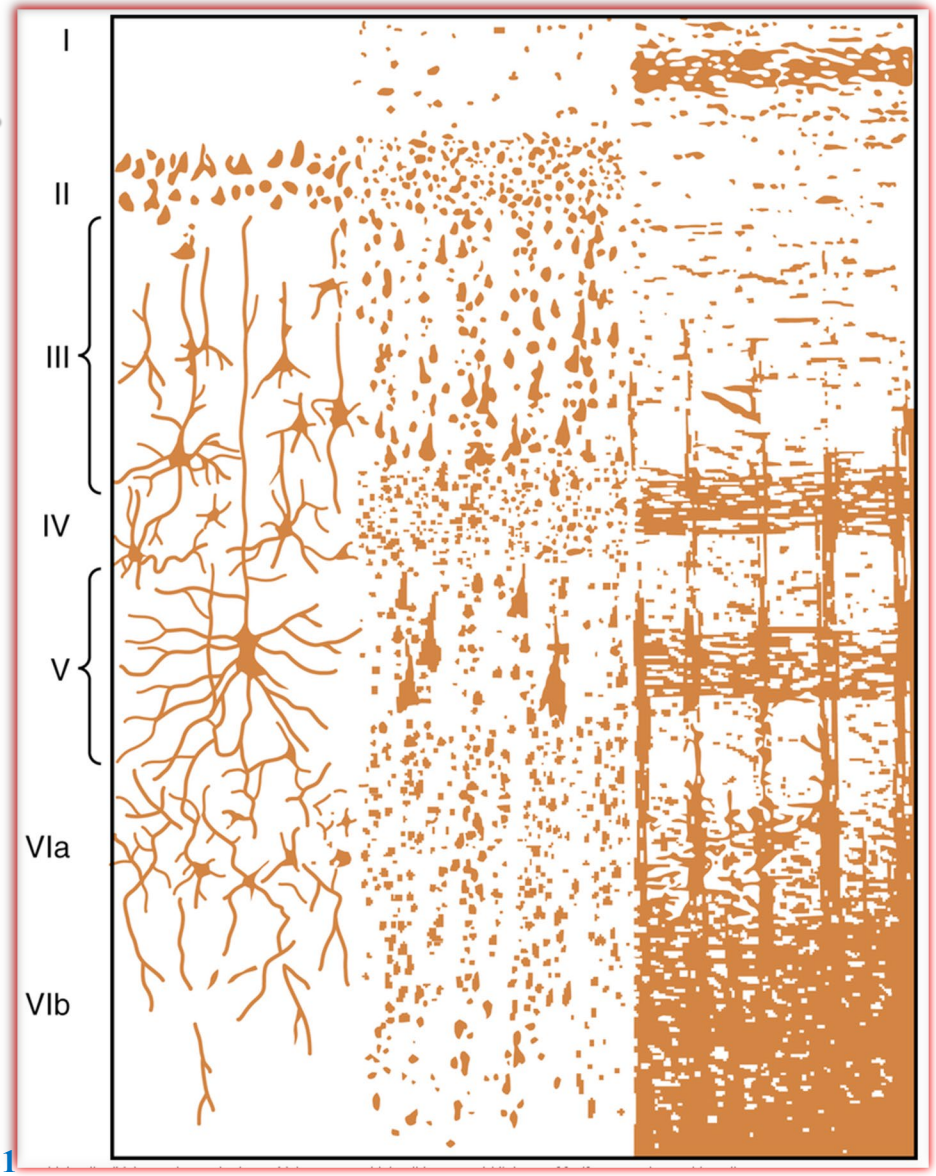

"Medical Physiology", ΜΕΡΟΣ XI, ΚΕΦΑΛΑΙΟ 58, Gyton and Hall, 14th Edition, 2021

Εγκεφαλικός Φλοιός 1: Η Λεπτή Υφή

Α. Στο δεξιό μέρος της εικόνας απεικονίζεται:

- **Η τυπική οργάνωση των νευρικών ινών στις διάφορες στιβάδες του εγκεφαλικού φλοιού.**
- **Σημειώνεται ιδιαιτέρως ο *μεγάλος αριθμός των οριζόντιων νευρικών ινών* που εκτείνονται μεταξύ των γειτονικών περιοχών του φλοιού.**

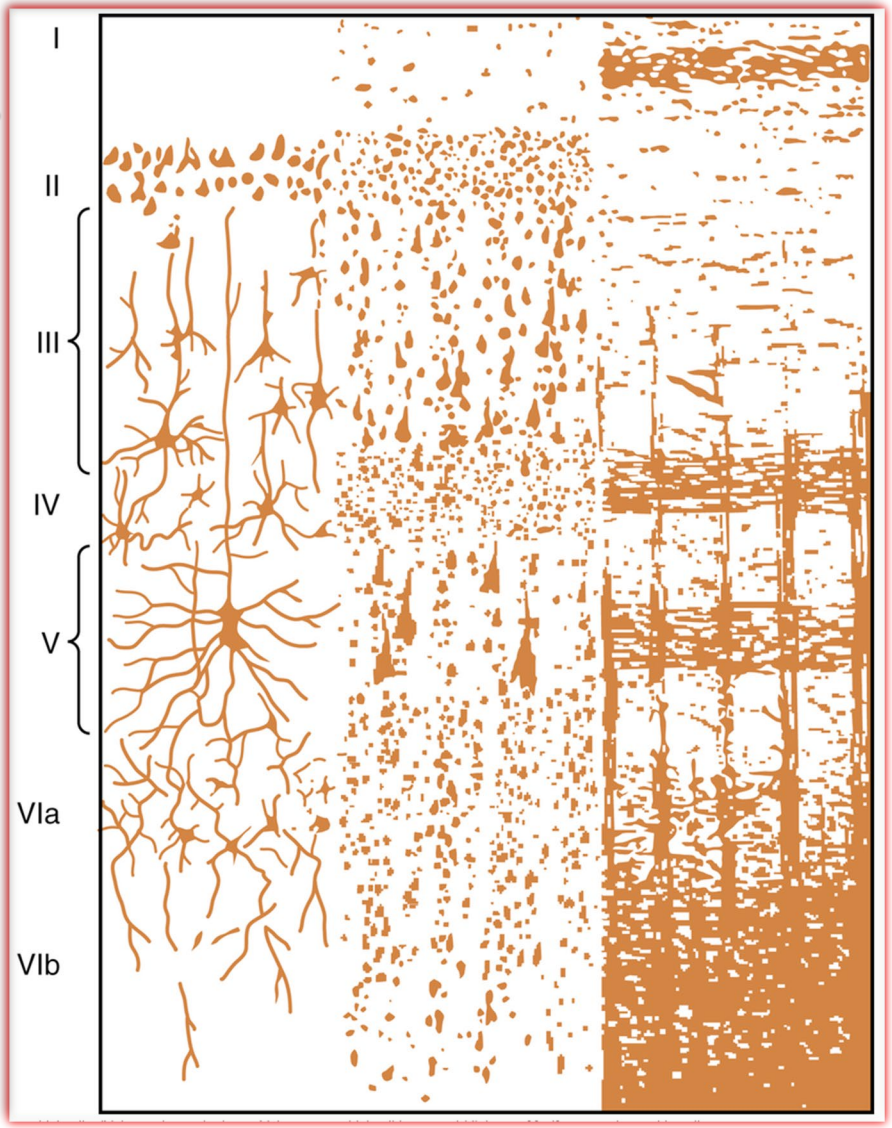

"Medical Physiology", ΜΕΡΟΣ XI, ΚΕΦΑΛΑΙΟ 58, Gyton and Hall, 14th Edition, 2021

Εγκεφαλικός Φλοιός 1: Η Λεπτή Υφή

Α. Στο δεξιό μέρος της εικόνας απεικονίζεται:

- **Σημειώνονται επίσης και *οι κατακόφυφες νευρικές ίνες που εκτείνονται από και προς τον φλοιό προς στις στιβάδες ΙΙ και ΙΙΙ,* με τις οποίες πραγματοποιούνται βραχείες οριζόντιες συνδέσεις με γειτονικές περιοχές του φλοιού.**

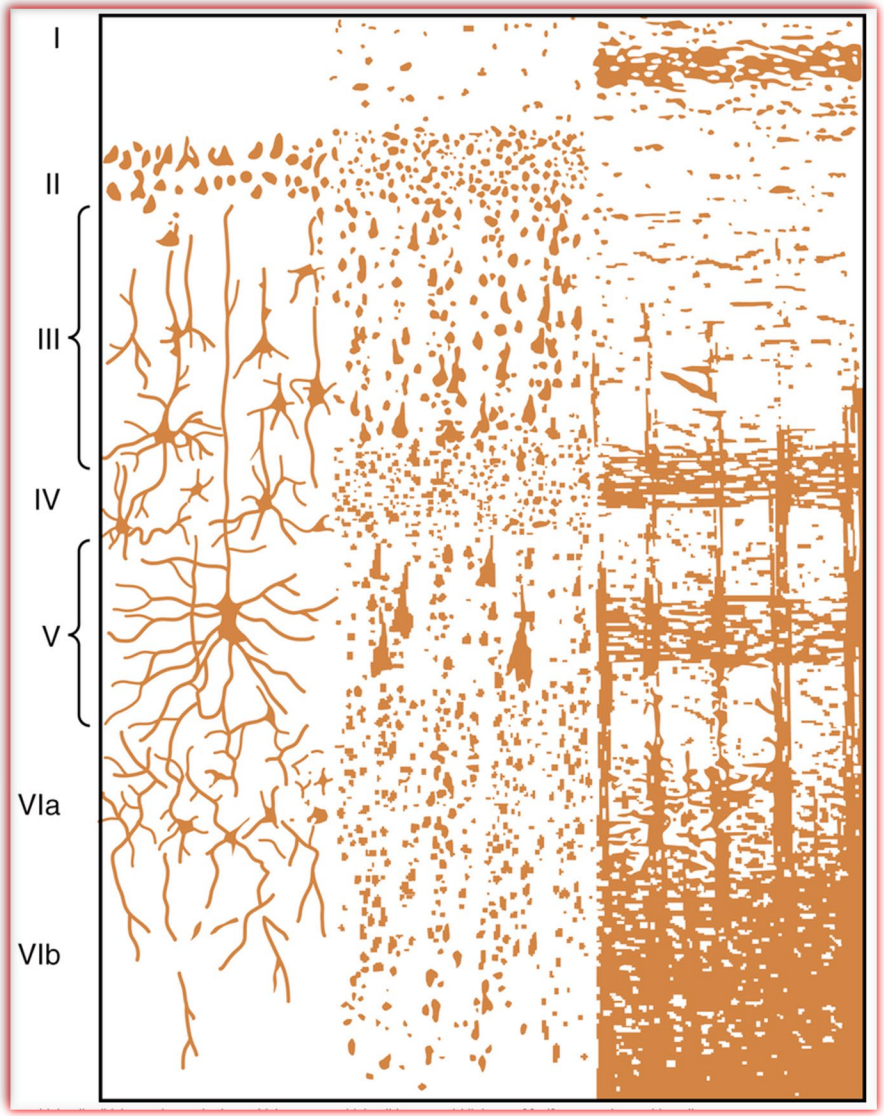

"Medical Physiology", ΜΕΡΟΣ XI, ΚΕΦΑΛΑΙΟ 58, Gyton and Hall, 14th Edition, 2021

Εγκεφαλικά Ημισφαίρια: Εγκεφαλικός Φλοιός

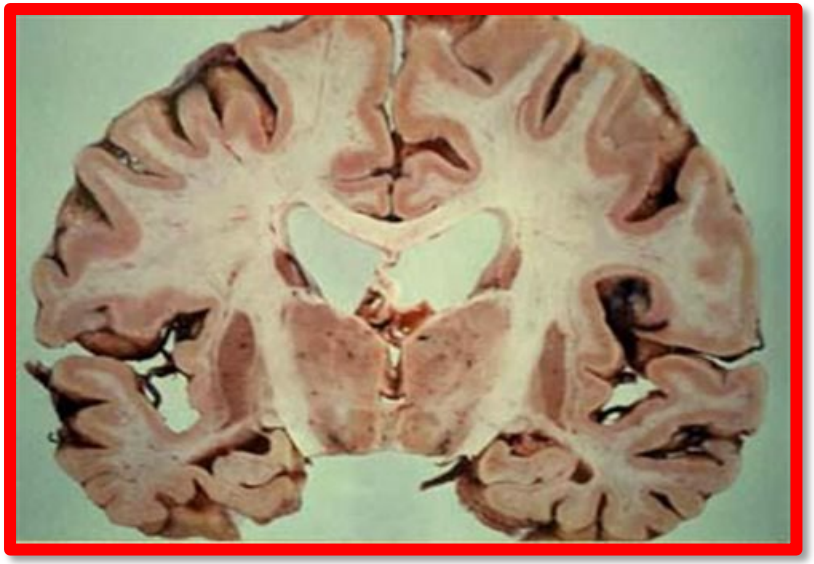

- **Ο ΦΛΟΙΟΣ** των ημισφαιρίων αποτελείται από ένα εξωτερικό στρώμα ***φαιάς ουσίας***, ο οποίος συνιστάται από **σώματα νευρώνων** (πιο σκούρο χρώμα σχεδόν γκρι).

- Κάτω από τον φλοιό των ημισφαιρίων υπάρχει άλλο ένα στρώμα, αλλά από ***λευκή ουσία*** η οποία συνιστάται από **νευράξονες (χρώμα λευκό).**

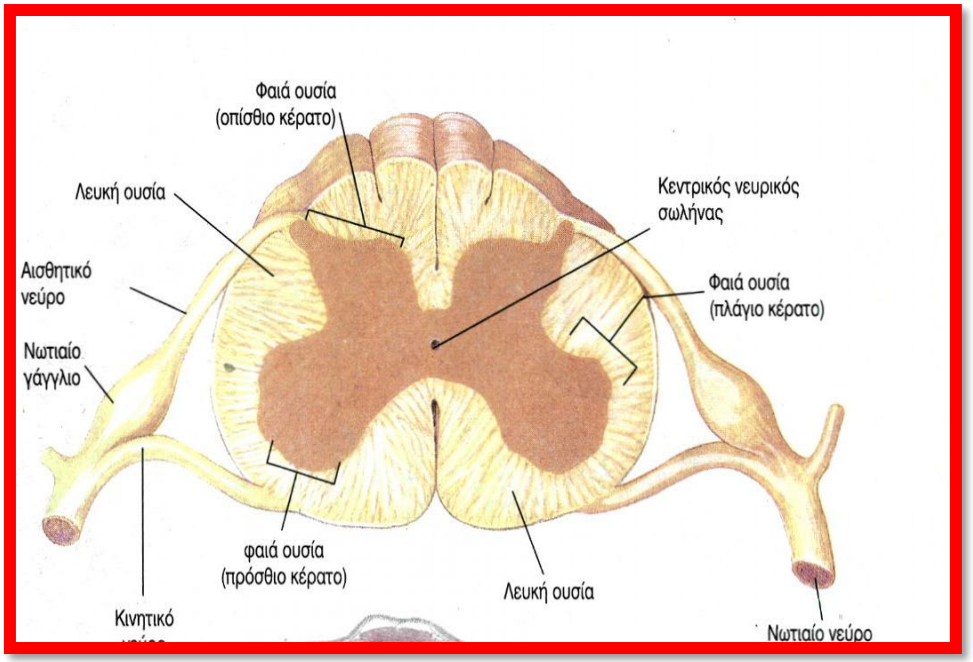

Εγκεφαλικά Ημισφαίρια: Εγκεφαλικός Φλοιός

Το ΚΝΣ αποτελείται από την φαιά και την λευκή ουσία

Η φαιά ουσία αποτελείται από τα κυτταρικά σώματα

Η λευκή ουσία αποτελείται από τους νευράξονες και τα νευρογλοιακά κύτταρα

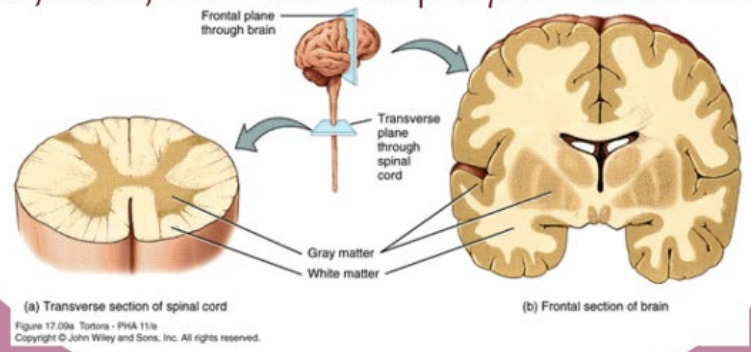

Λειτουργική Οργάνωση: φλοιϊκές στήλες (cortical columns)

Ο φλοιός του εγκεφάλου ως κεντρικός γεννήτορας προτύπων



- Οι στιβάδες του φλοιού διαφοροποιούνται ανατομικά, αλλά «συνεργάζονται» λειτουργικά.
- Μια ομάδα (~100) νευρώνων εμφανίζουν στενότερη ανατομική σύνδεση μεταξύ τους και συνιστούν μια λειτουργικά διακριτή ομάδα (φλοιϊκή στήλη)
- Όλοι οι νευρώνες μιας στήλης συνεργάζονται για να επιτελέσουν μια συγκεκριμένη λειτουργία, π.χ. την επεξεργασία ενός αισθητικού ερεθίσματος από μία περιοχή του σώματος

Εγκεφαλικός Φλοιός:
Λειτουργική Οργάνωση

1. **Είναι η μοναδική περιοχή του εγκεφάλου που είναι *υπεύθυνη για τις συνειδητές λειτουργίες.***

2. **Η επιφάνεια του αυξάνεται σημαντικά λόγω των αυλάκων και των ελίκων (2,2 τ.μ).**

3. **Αποτελείται από *$30 \cdot 10^9$ νευρώνες,* οι οποίοι σχηματίζουν 10^{14} ή 10^{15} συνάψεις.**

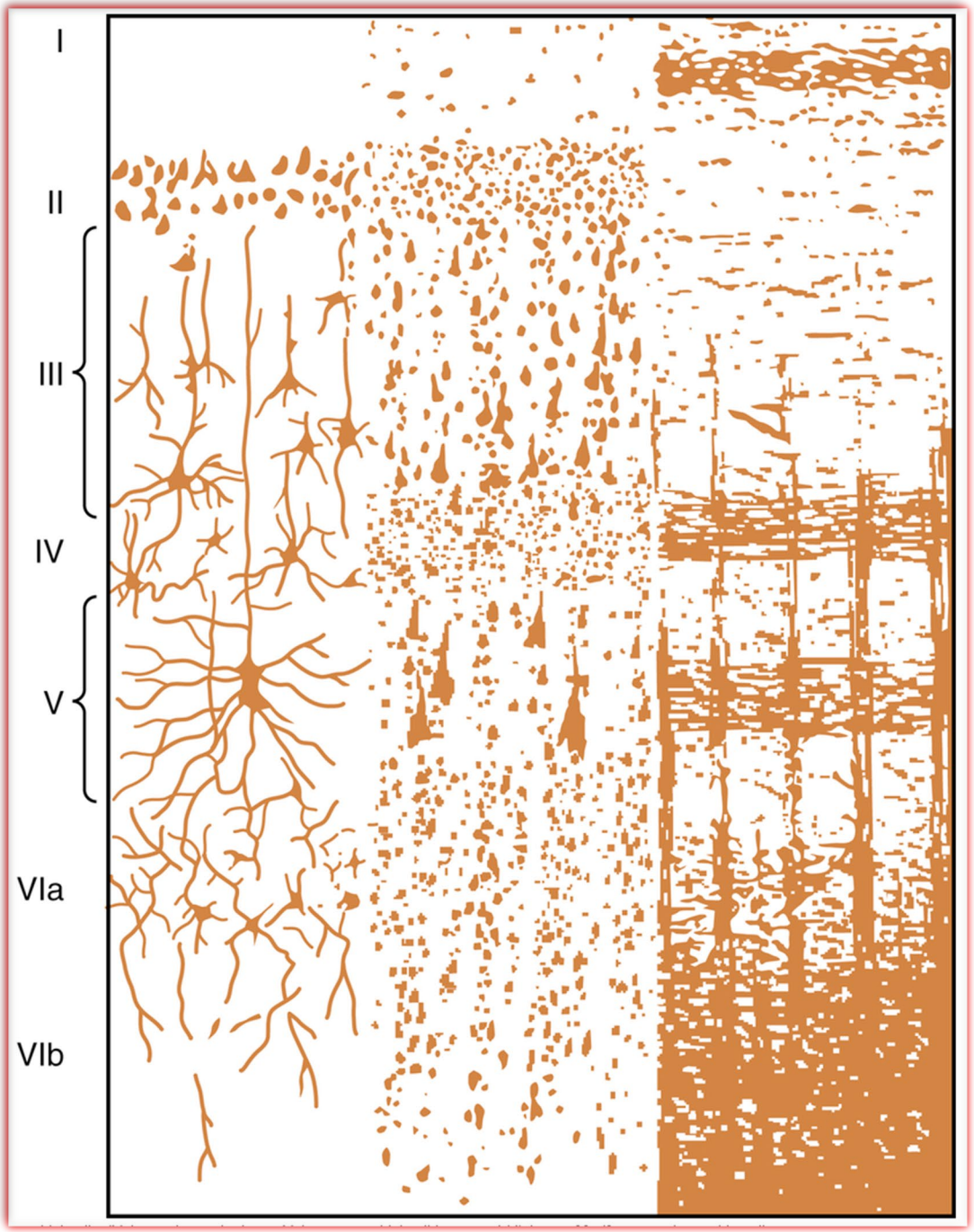

"Medical Physiology", ΜΕΡΟΣ XI, ΚΕΦΑΛΑΙΟ 58,
Guyton and Hall, 14th Edition, 2021

Εγκεφαλικός Φλοιός:
Λειτουργική Οργάνωση

Κάτω από τον φλοιό (φαιά ουσία)
βρίσκονται μάζες λευκής ουσίας που αποτελούνται από νευρικές αποφυάδες που συνδέουν τα διάφορα τμήματα του εγκεφάλου.

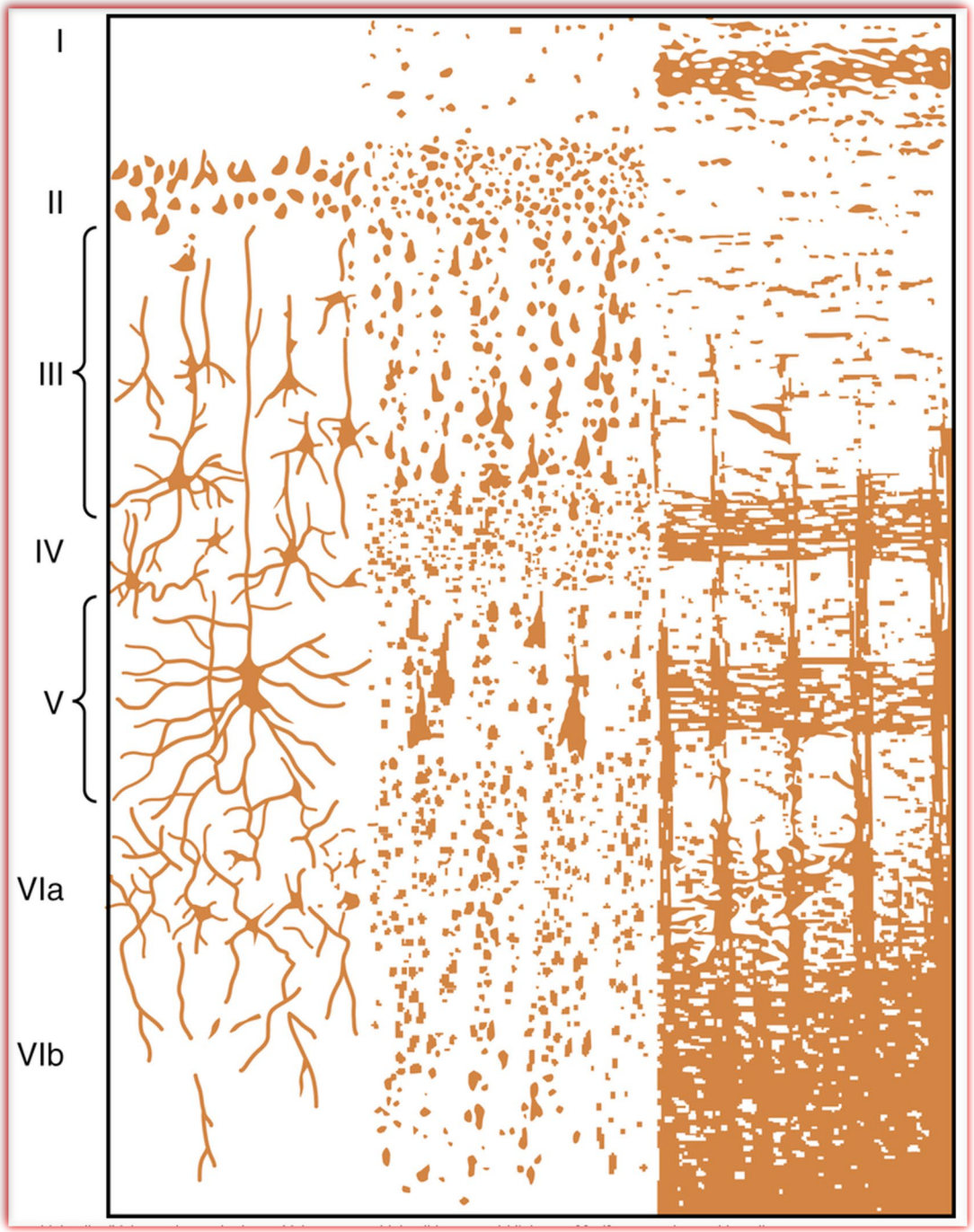

"Medical Physiology", ΜΕΡΟΣ XI, ΚΕΦΑΛΑΙΟ 58,
Guyton and Hall, 14th Edition, 2021

ΛΕΙΤΟΥΡΓΙΚΕΣ ΠΕΡΙΟΧΕΣ ΤΟΥ ΦΛΟΙΟΥ

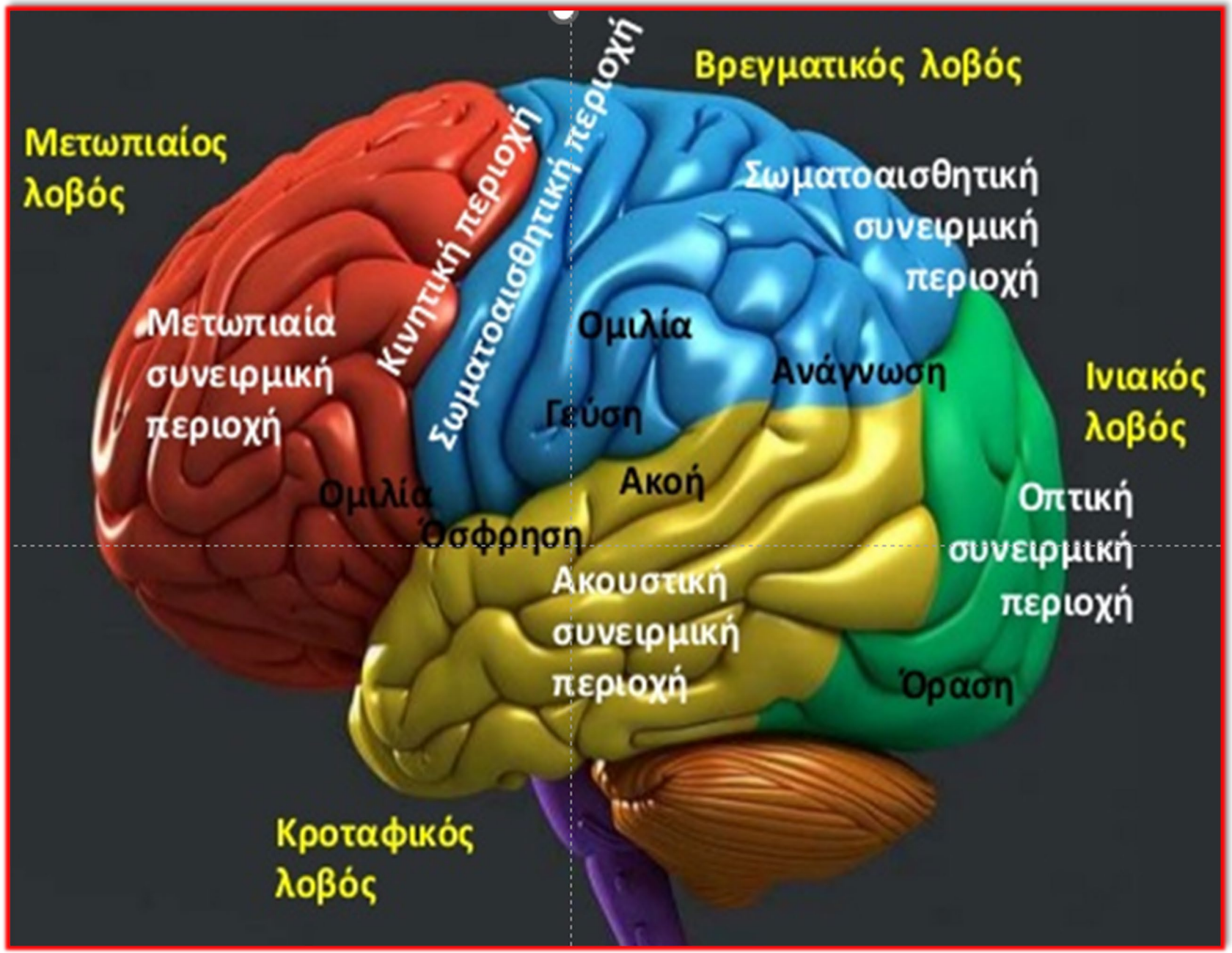

ΚΑΤΗΓΟΡΙΕΣ ΛΕΙΤΟΥΡΓΙΚΩΝ ΠΕΡΙΟΧΩΝ ΤΟΥ ΦΛΟΙΟΥ Ι

φλοιός

- *κινητικές*
- *αισθητικές*
- *συνειρμικές*

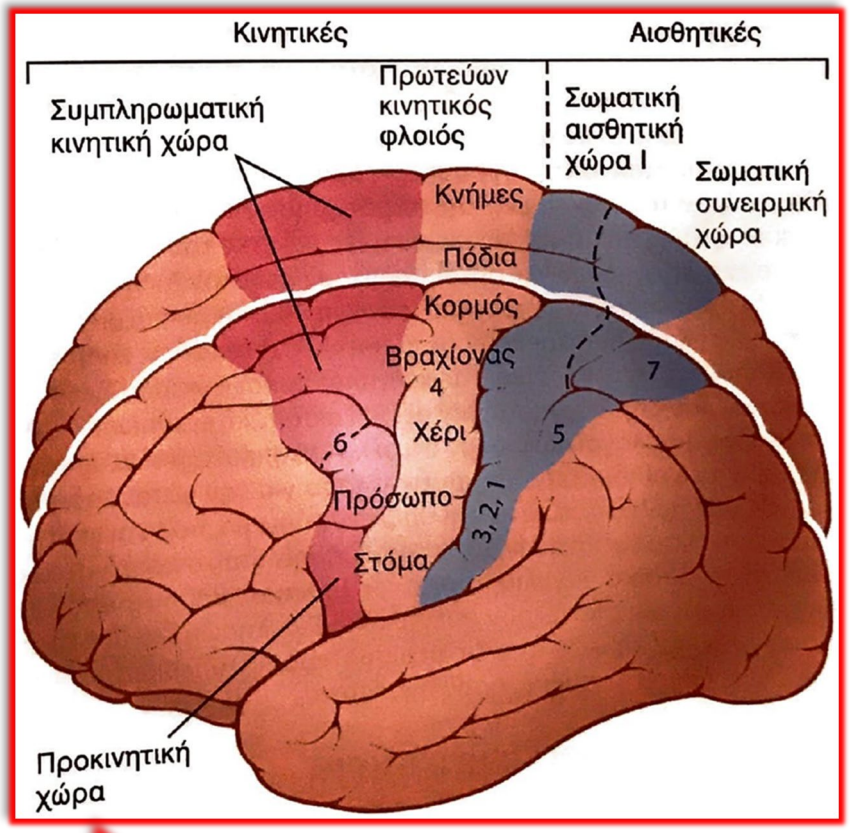

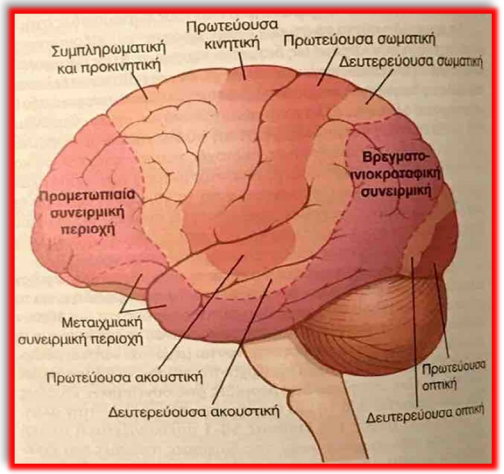

ΚΑΤΗΓΟΡΙΕΣ ΛΕΙΤΟΥΡΓΙΚΩΝ ΠΕΡΙΟΧΩΝ ΤΟΥ ΦΛΟΙΟΥ

Φλοιός

- ***κινητικές***
- ***αισθητικές***
- ***συνειρμικές***

Κινητικές περιοχές: **έλεγχος κινήσεων σκελετικών μυών.**

Αισθητικές περιοχές: εδώ καταλήγουν οι νευρικές ώσεις από τους αισθητικούς νευρώνες.

Συνειρμικές περιοχές: περίπου 50% του φλοιού – σχετίζονται με πνευματικές λειτουργίες *(π.χ. μνήμη, κρίση, αιτιολόγηση, λόγος, συναισθήματα).*

ΚΑΤΗΓΟΡΙΕΣ ΛΕΙΤΟΥΡΓΙΚΩΝ ΠΕΡΙΟΧΩΝ ΤΟΥ ΦΛΟΙΟΥ Ι

φλοιός

- *κινητικές*
- *αισθητικές*
- *συνειρμικές*

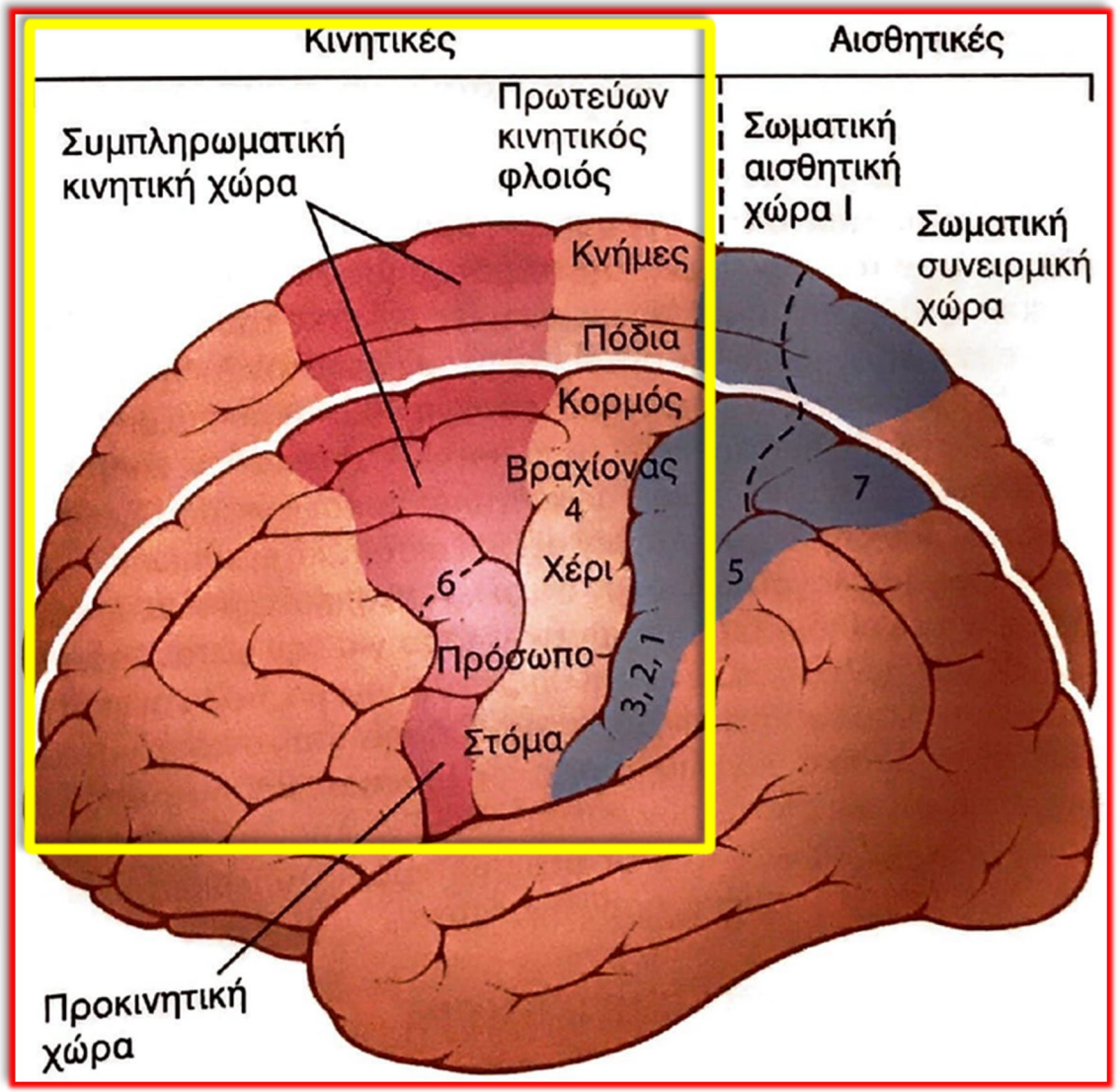

ΚΑΤΗΓΟΡΙΕΣ ΛΕΙΤΟΥΡΓΙΚΩΝ ΠΕΡΙΟΧΩΝ ΤΟΥ ΦΛΟΙΟΥ

Φλοιός

- ***κινητικές***
- ***αισθητικές***
- ***συνειρμικές***

1. **Εντοπίζονται *στο μετωπιαίο λοβό*.**
2. **Κάθε περιοχή *του οπισθίου* τμήματος του λοβού *ελέγχει συγκεκριμένους σκελετικούς μυς*.**

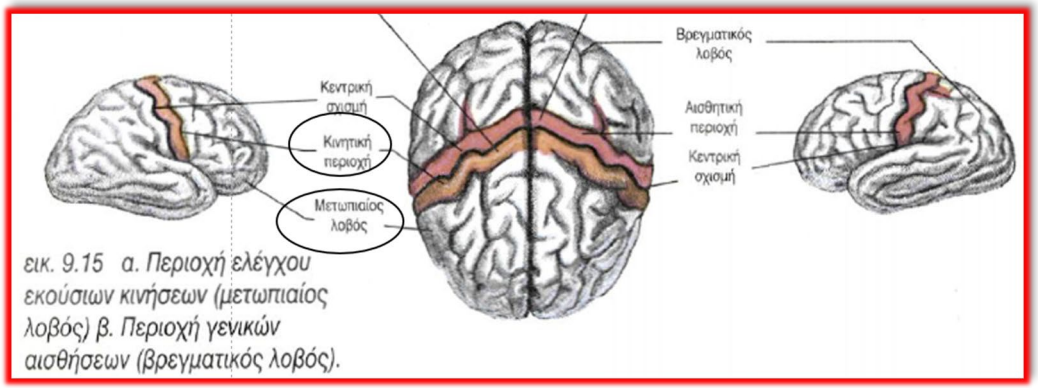

εικ. 9.15 α. Περιοχή ελέγχου εκούσιων κινήσεων (μετωπιαίος λοβός) β. Περιοχή γενικών αισθήσεων (βρεγματικός λοβός).

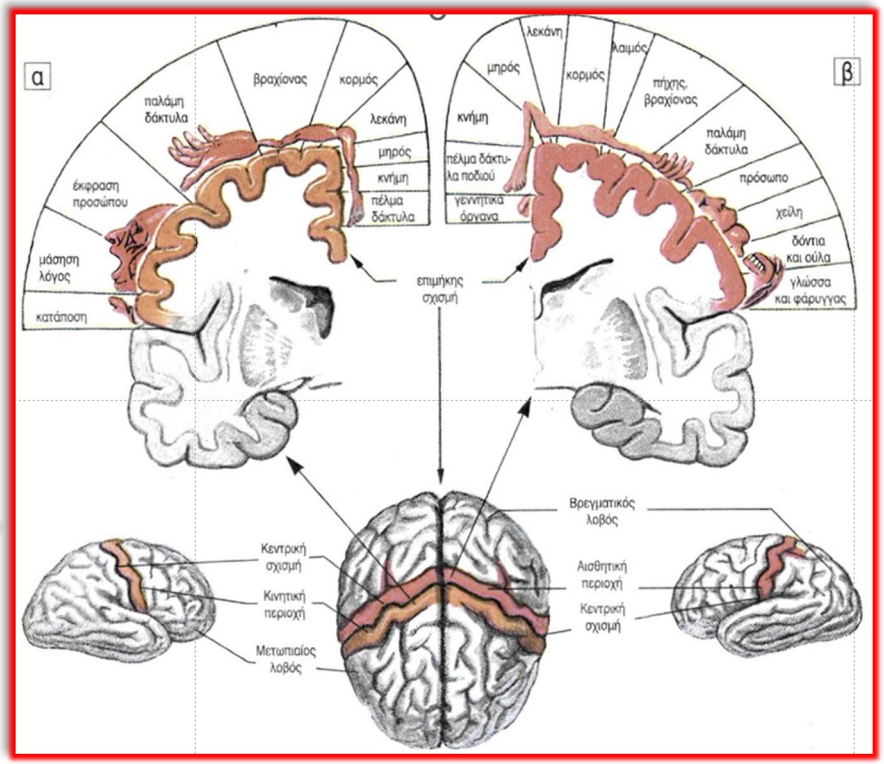

ΚΑΤΗΓΟΡΙΕΣ ΛΕΙΤΟΥΡΓΙΚΩΝ ΠΕΡΙΟΧΩΝ ΤΟΥ ΦΛΟΙΟΥ

φλοιός

- ***κινητικές***
- ***αισθητικές***
- ***συνειρμικές***

Κινητικές περιοχές: έλεγχος κινήσεων σκελετικών μυών.

***Αισθητικές περιοχές*: εδώ καταλήγουν οι νευρικές ώσεις από τους αισθητικούς νευρώνες.**

Συνειρμικές περιοχές: περίπου 50% του φλοιού – σχετίζονται με πνευματικές λειτουργίες *(π.χ. μνήμη, κρίση, αιτιολόγηση, λόγος, συναισθήματα).*

ΚΑΤΗΓΟΡΙΕΣ ΛΕΙΤΟΥΡΓΙΚΩΝ ΠΕΡΙΟΧΩΝ ΤΟΥ ΦΛΟΙΟΥ Ι

φλοιός

- *κινητικές*
- *αισθητικές*
- *συνειρμικές*

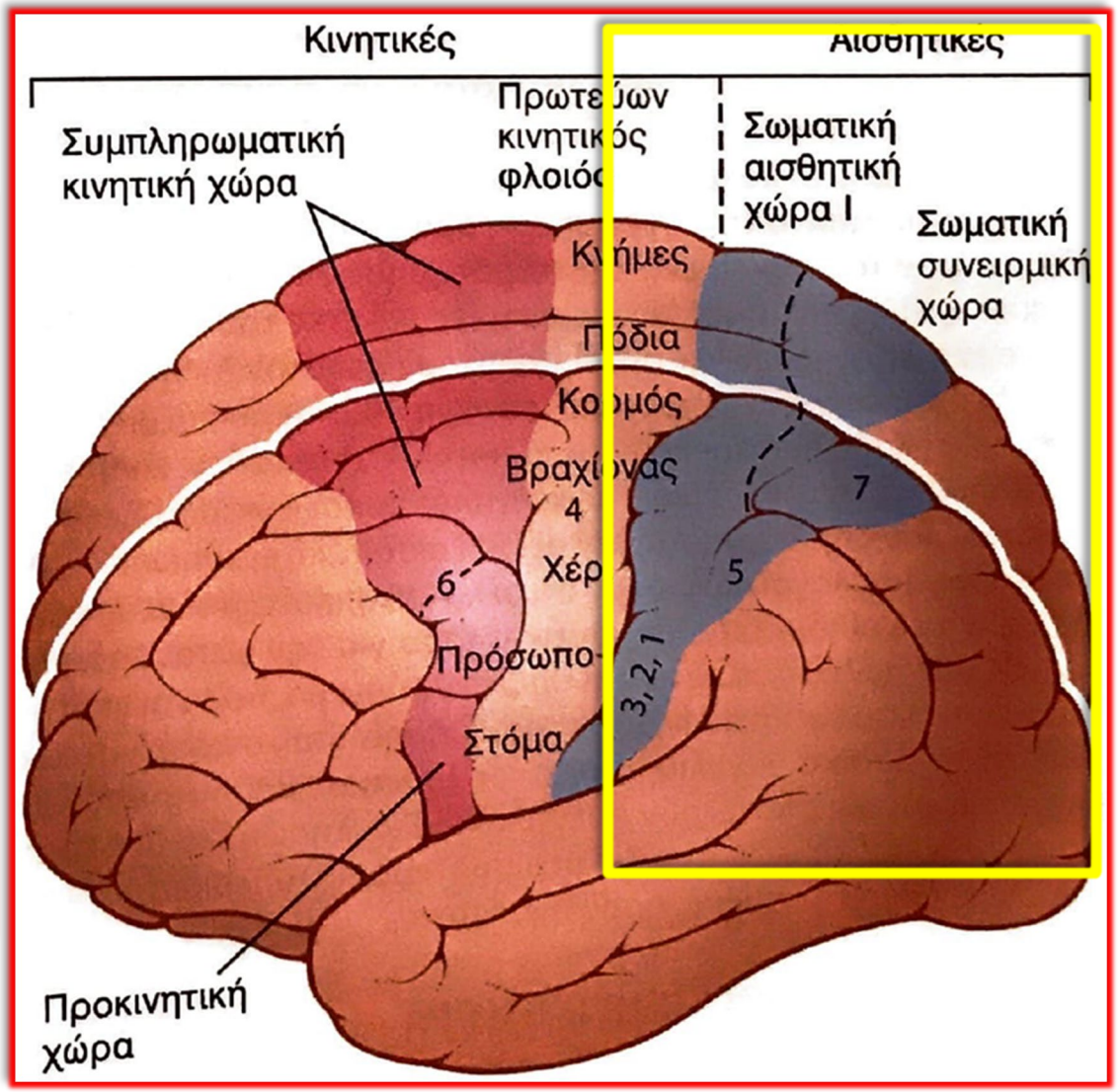

ΚΑΤΗΓΟΡΙΕΣ ΛΕΙΤΟΥΡΓΙΚΩΝ ΠΕΡΙΟΧΩΝ ΤΟΥ ΦΛΟΙΟΥ

ΦΛΟΙΟΣ

- ***κινητικές***
- ***αισθητικές***
- ***συνειρμικές***

Εκεί φτάνουν οι νευρικές ώσεις από τους αισθητικούς νευρώνες, ερμηνεύονται, αναλύονται και τελικά *δημιουργούνται αισθήσεις* και *συναισθήματα*.

Αντιπροσώπευση των αισθήσεων στο φλοιό του εγκεφάλου

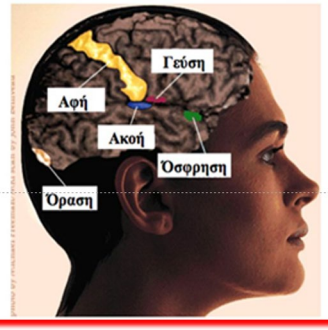

ΚΑΤΗΓΟΡΙΕΣ ΛΕΙΤΟΥΡΓΙΚΩΝ ΠΕΡΙΟΧΩΝ ΤΟΥ ΦΛΟΙΟΥ

φλοιός

- ***κινητικές***
- ***αισθητικές***
- ***συνειρμικές***

1. ***Σωματικές ή γενικές αισθήσεις (θερμοκρασία, αφή, πίεση πόνος)*** **γίνονται αντιληπτές στην πρόσθια περιοχή του βρεγματικού λοβού.**
2. ***Το κέντρο της όρασης*** **βρίσκεται στον ινιακό λοβό.**
3. ***Το κέντρο της ακοής*** **στον κροταφικό λοβό.**

Αντιπροσώπευση των αισθήσεων στο φλοιό του εγκεφάλου

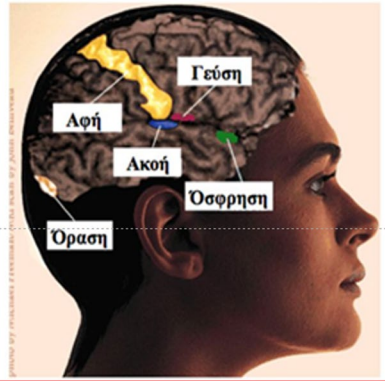

ΚΑΤΗΓΟΡΙΕΣ ΛΕΙΤΟΥΡΓΙΚΩΝ ΠΕΡΙΟΧΩΝ ΤΟΥ ΦΛΟΙΟΥ ΙΙ

Φλοιός

- *κινητικές*
- *αισθητικές*
- *συνειρμικές*

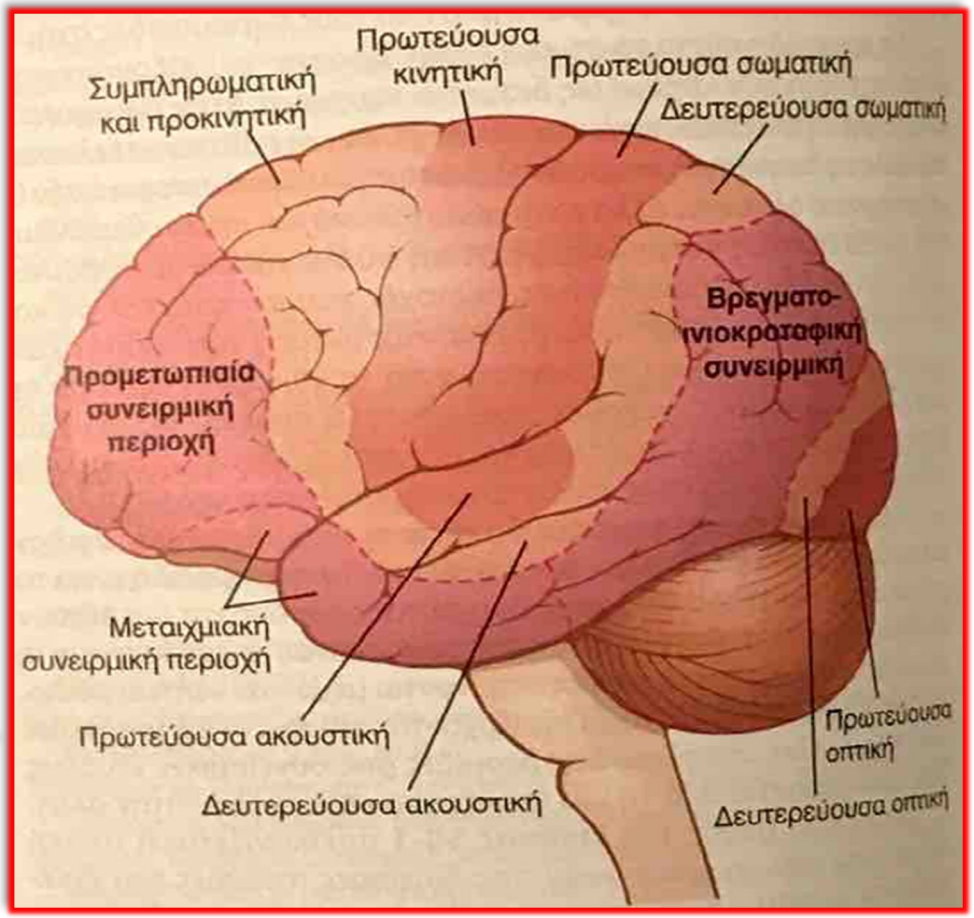

ΚΑΤΗΓΟΡΙΕΣ ΛΕΙΤΟΥΡΓΙΚΩΝ ΠΕΡΙΟΧΩΝ ΤΟΥ ΦΛΟΙΟΥ

Εγκεφαλικός Φλοιός: Συνειρμικές Περιοχές

Μεγάλες περιοχές του εγκεφαλικού φλοιού οι οποίες δεν ταιριάζουν απόλυτα μέσα στις αυστηρές κατηγορίες της πρωτεύουσας ή δευτερεύουσας κινητικής ή αισθητικής χώρας.

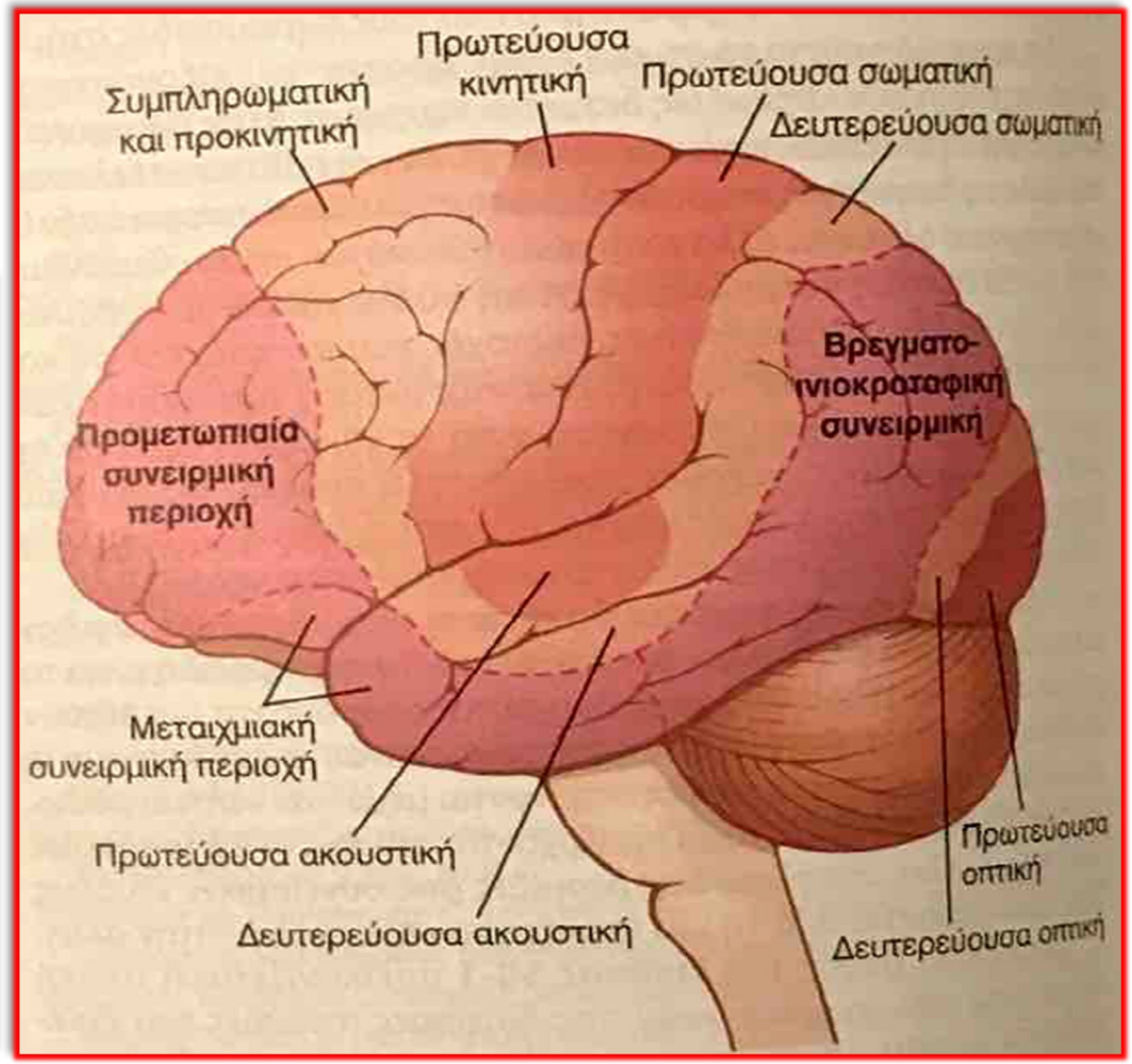

"Medical Physiology", ΜΕΡΟΣ XI, ΚΕΦΑΛΑΙΟ 58, Gyton and Hall, 14th Edition, 2021

ΚΑΤΗΓΟΡΙΕΣ ΛΕΙΤΟΥΡΓΙΚΩΝ ΠΕΡΙΟΧΩΝ ΤΟΥ ΦΛΟΙΟΥ

Εγκεφαλικός Φλοιός:
Συνειρμικές Περιοχές

Δέχονται και αναλύουν σήματα από πολλαπλές περιοχές του φλοιού, ακόμη και από υποφλοιώδη στοιχεία.

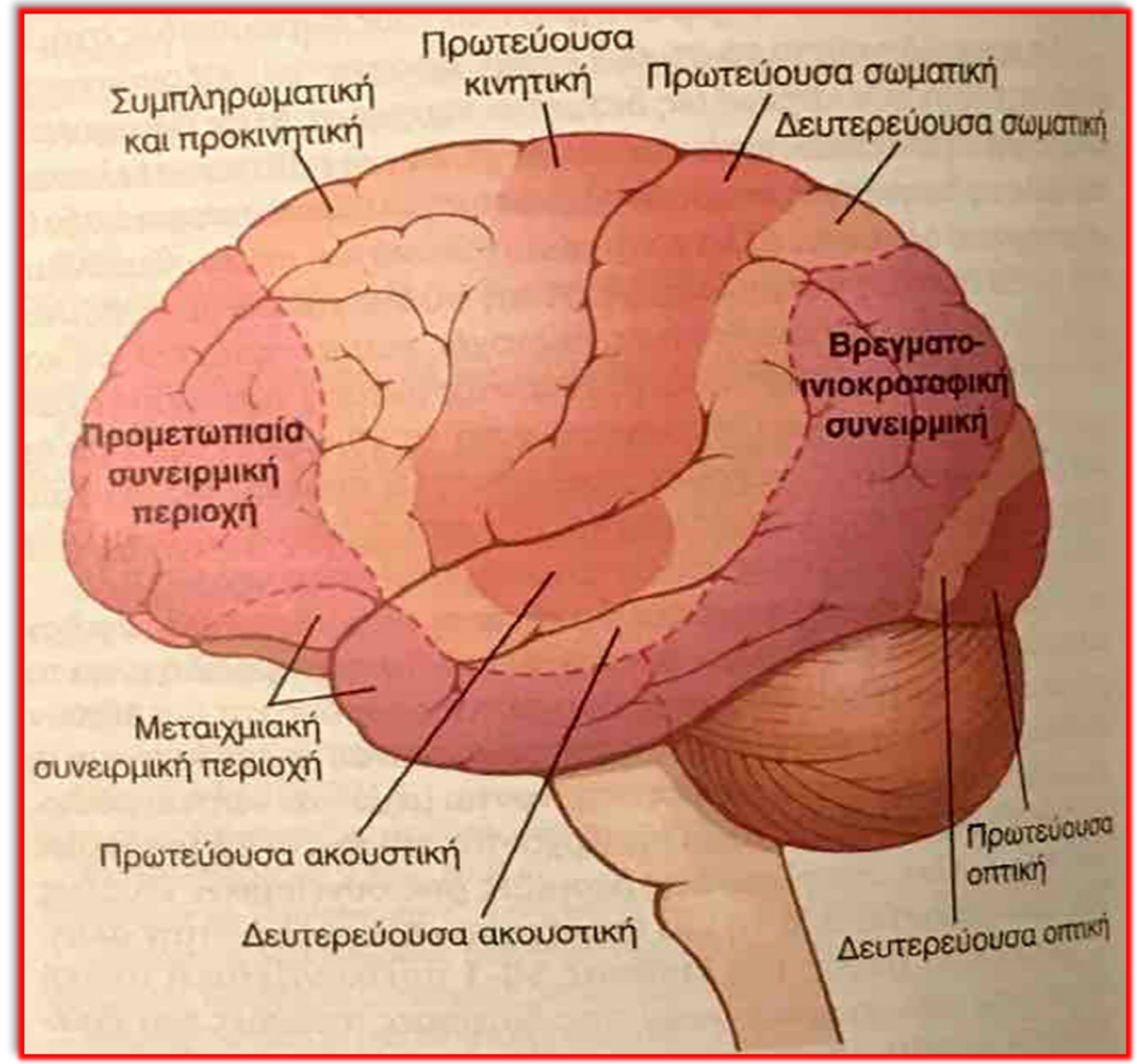

"Medical Physiology", ΜΕΡΟΣ XI, ΚΕΦΑΛΑΙΟ 58, Gyton and Hall, 14th Edition, 2021

ΚΑΤΗΓΟΡΙΕΣ ΛΕΙΤΟΥΡΓΙΚΩΝ ΠΕΡΙΟΧΩΝ ΤΟΥ ΦΛΟΙΟΥ

φλοιός

- ***κινητικές***
- ***αισθητικές***
- ***συνειρμικές***

Κινητικές περιοχές: έλεγχος κινήσεων σκελετικών μυών.

Αισθητικές περιοχές: εδώ καταλήγουν οι νευρικές ώσεις από τους αισθητικούς νευρώνες.

***Συνειρμικές περιοχές*: σχετίζονται με *πνευματικές λειτουργίες* (π.χ. μνήμη, κρίση, αιτιολόγηση, λόγος, συναισθήματα).**

ΚΑΤΗΓΟΡΙΕΣ ΛΕΙΤΟΥΡΓΙΚΩΝ ΠΕΡΙΟΧΩΝ ΤΟΥ ΦΛΟΙΟΥ

Φλοιός

- *κινητικές*
- *αισθητικές*
- *συνειρμικές*

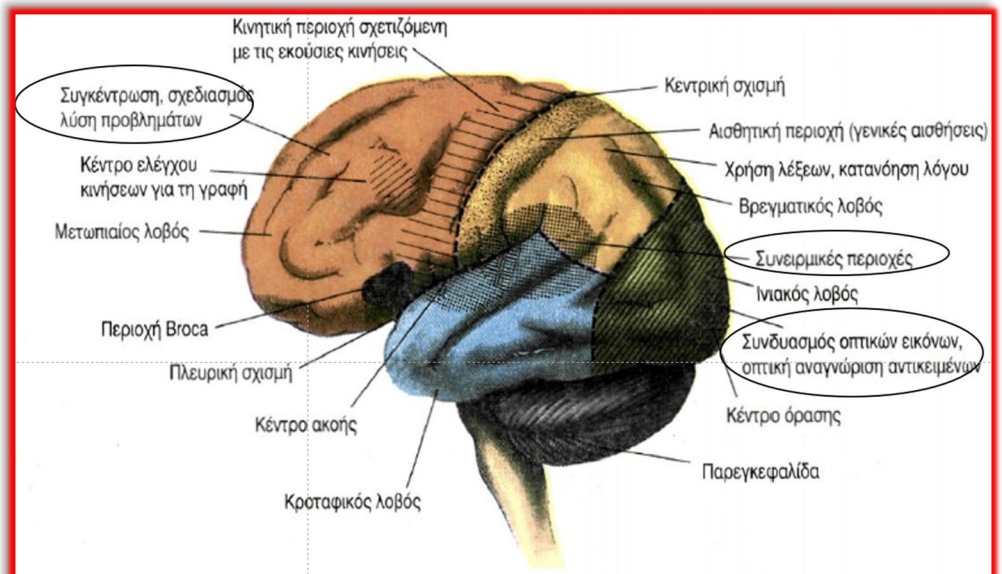

εικ. 9.14 Κινητικές, αισθητικές και συνειρμικές περιοχές του εγκεφάλου

Καταλαμβάνουν το 50% του εγκεφαλικού φλοιού.

ΚΑΤΗΓΟΡΙΕΣ ΛΕΙΤΟΥΡΓΙΚΩΝ ΠΕΡΙΟΧΩΝ ΤΟΥ ΦΛΟΙΟΥ

Εγκεφαλικός Φλοιός: Συνειρμικές Περιοχές

Εμφανίζουν τις δικές τους ειδικεύσεις και περιλαμβάνουν τις ακόλουθες περιοχές:

1. Την ***βρεγματο-ινιοκροταφική*** ***συνειρμική περιοχή.***
2. Την ***πρωμετοπιαία*** ***συνειρμική περιοχή.***
3. Τη ***μεταιχμιακή*** ***συνειρμική περιοχή.***

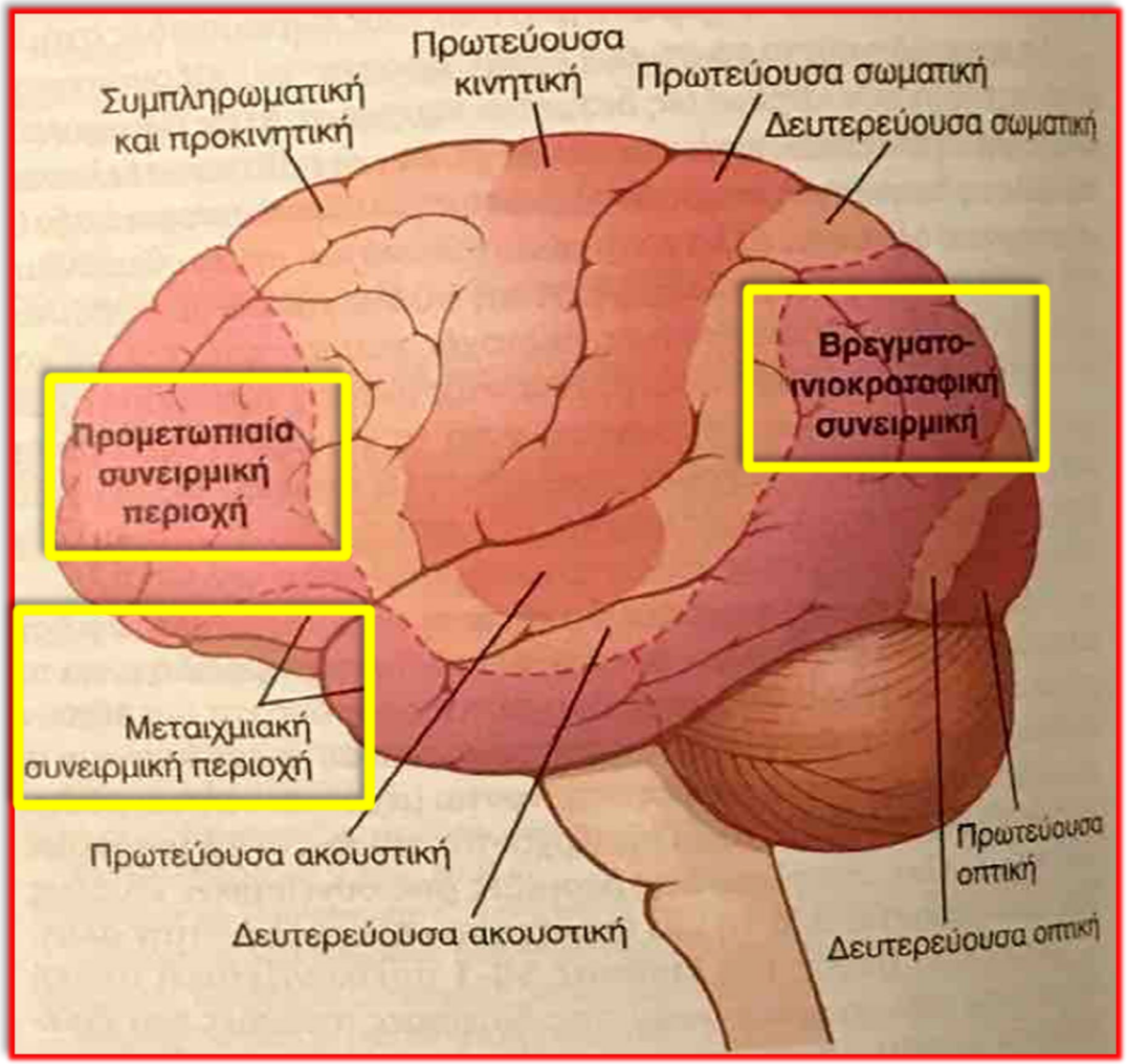

"Medical Physiology", ΜΕΡΟΣ XI, ΚΕΦΑΛΑΙΟ 58, Gyton and Hall, 14th Edition, 2021

ΚΑΤΗΓΟΡΙΕΣ ΛΕΙΤΟΥΡΓΙΚΩΝ ΠΕΡΙΟΧΩΝ ΤΟΥ ΦΛΟΙΟΥ

φλοιός

- ***κινητικές***
- ***αισθητικές***
- ***συνειρμικές***

Ο φλοιός των ημισφαιρίων είναι *η μοναδική περιοχή του ΚΝΣ* που είναι υπεύθυνη για τις *συνειδητές λειτουργίες.*

ΚΑΤΗΓΟΡΙΕΣ ΛΕΙΤΟΥΡΓΙΚΩΝ ΠΕΡΙΟΧΩΝ ΤΟΥ ΦΛΟΙΟΥ

Φλοιός

- ***κινητικές***
- ***αισθητικές***
- ***συνειρμικές***

Ο *ανθρώπινος εγκεφαλικός φλοιός* διαδραματίζει *κεντρικό ρόλο σε όλες τις ανώτερες εγκεφαλικές* λειτουργίες όπως:

η μνήμη, η προσοχή, η αντίληψη, η σκέψη, η γλώσσα και η συνείδηση.

ΚΑΤΗΓΟΡΙΕΣ ΛΕΙΤΟΥΡΓΙΚΩΝ ΠΕΡΙΟΧΩΝ ΤΟΥ ΦΛΟΙΟΥ

Φλοιός

- ***κινητικές***
- ***αισθητικές***
- ***συνειρμικές***

Σχετίζονται με όλες τις *ανώτερες πνευματικές* λειτουργίες όπως:

1. ***Μνήμη.***
2. ***Κρίση.***
3. ***Συναισθήματα.***
4. ***Αιτιολόγηση.***
5. ***Έκφραση μέσω λόγου.***